

超音波パワードプラ表示法による耳下腺領域の血流の検討(最近のトピックス 歯科放射線学関連)

著者名(日)	大西 隆
雑誌名	北海道医療大学歯学雑誌
巻	26
号	1
ページ	26
発行年	2007-06
URL	http://id.nii.ac.jp/1145/00009985/

[最近のトピックス] 歯科放射線学関連

超音波パワードプラ表示法による耳下腺領域の血流の検討

大西 隆

北海道医療大学歯学部生体機能病態学系歯科放射線学分野

Takashi OHNISHI

Department of Dental Radiology, School of Dentistry, Health Sciences University of Hokkaido

超音波検査法は無侵襲的で操作が容易なので頭頸部の軟組織領域を中心に広く使用されており、唾液腺の診査において、唾液腺造影法、エックス線CT、MRIと共に有効で病巣の性状や血管系をリアルタイムで描出できる。そしてこの血管系における血流の画像検査法としては、臨床的に超音波ドプラ検査法が利用されている。超音波検査の中でパワードプラ表示法は画像検査する部位や方向、動脈の内径の大きさや血流速度、撮像条件によって様々に変化することが考えられるため、我々は耳下腺に分布する動脈における血流の全てを対象にして、パワードプラ超音波検査法を使用した時の血流の描出性と血流速度を調べ検討した(図1)。

耳下腺に分布する各動脈における血流の描出性に関して、横・縦断層像の両方を描出可能だったものは、外頸動脈、顔面動脈、浅側頭動脈、中側頭動脈で多くなり、これに対して、後耳介動脈、前耳介枝、顔面横動脈では横・縦断層像の両方を描出可能だったものは全体の約半数に留まっていた(表1)。本幹動脈との分岐基部の連続性の描出に関して、外頸動脈、顔面動脈、浅側頭動脈、中側頭動脈で連続性を示すことが出来たものが多く、後耳介動脈、前耳介枝、顔面横動脈で少なかったが、これは描出性の結果と同様に、動脈の位置、表層からの深さ、内径の大きさなどが関係していると考えられるが、ここでは特に内径の大きさ、つまり血流状態の低さが画像に影響して、本幹動脈との分岐基部の連続性の判定に差が生じたものと思われた。

拍動指数(P.I.)の平均値は外頸動脈、浅側頭動脈、前耳介枝で高く、後耳介動脈で低くなり、抵抗指数(R.I.)の平均値は後耳介動脈が他動脈と比べて低い傾向にあり、外頸動脈、浅側頭動脈、前耳介枝で高く、平均血流速度は浅側頭動脈、中側頭動脈で他動脈と比べて高くなっていた(表2)。これらの変化には内径の大きさの

他に組織学的変化や年齢による変化が影響していると推測され、そのため唾液腺の変性による血流減少や唾液腺腫瘍の異常血管の鑑別、腫瘍内部の圧迫による血管抵抗性の大小の測定などの応用に際し、これら各動脈における相違に十分注意する必要があると考えられた。

本研究の結果より、核動脈の描出性や血管抵抗性の相違を考慮しながらパワードプラ超音波検査法を行うことによって、耳下腺領域の血管の変化を正確に判断できるものと考えられた。

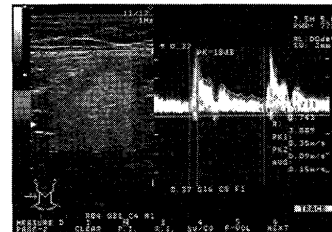


図1 耳下腺に分布する各動脈の血管抵抗性の計測法
血流から得られたFFT波形より一次ピークと二次ピークを求め、次の計算式から血管抵抗性の指数を計測した。

$$P.I. (\text{Pulsatility Index}) = |PK1 - PK2| / AV$$

$$R.I. (\text{Resistance Index}) = |PK1 - PK2| / PK1$$

AV: 平均血流速度

PK1: 一次ピーク血流速度(最大血流速度)

PK2: 二次ピーク血流速度(最小血流速度)

表1 耳下腺に分布する各動脈のパワードプラ検査法における描出性と連続性

	描出性 (+)	連続性 (+)
外頸動脈	15 (100%)	15 (100%)
顔面動脈	15 (100%)	15 (100%)
後耳介動脈	8 (53%)	8 (53%)
浅側頭動脈	11 (73%)	15 (100%)
中側頭動脈	11 (73%)	13 (87%)
前耳介枝	8 (53%)	8 (53%)
顔面横動脈	7 (47%)	4 (27%)

n=15

表2 耳下腺に分布する各動脈のパワードプラ検査法における血管抵抗性(P.I./R.I.)と平均血流速度

	P.I.	R.I.	平均血流速度 (m/s)
外頸動脈	2.15±0.77	0.94±0.23	0.13±0.01
顔面動脈	1.15±0.53	0.74±0.22	0.16±0.03
後耳介動脈	0.58±0.41	0.54±0.23	0.11±0.04
浅側頭動脈	2.20±1.02	0.93±0.39	0.18±0.04
中側頭動脈	1.53±0.75	0.84±0.33	0.17±0.05
前耳介枝	3.00±0.69	0.96±0.15	0.06±0.02
顔面横動脈	1.94±0.67	0.91±0.25	0.08±0.03

平均±標準偏差 n=15