

口腔インプラント-All-on-4(オールオンフォー)システムについて(最近のトピックス)

著者名(日)	木村 和代, 仲西 康裕, 越智 守生
雑誌名	北海道医療大学歯学雑誌
巻	27
号	1
ページ	52-53
発行年	2008-06
URL	http://id.nii.ac.jp/1145/00010085/

[最近のトピックス]

口腔インプラント-All-on-4 (オールオンフォー) システムについて

木村 和代, 仲西 康裕, 越智 守生

Kazuyo KIMURA, Yasuhiro NAKANISHI, Morio OCHI

北海道医療大学歯学部口腔機能修復・再建学系
クラウンブリッジ・インプラント補綴学分野

近年欠損補綴の一選択肢として口腔インプラントが普及している。All-on-4 システムはボルトガル, リスボンにあるクリニカ・マロのDr. Paulo Maloによって開発された固定式無歯顎補綴術式である。これは片顎4本のインプラント支持で固定性上部構造を装着し, 条件によっては埋入手術日即日に咀嚼機能回復, 審美回復を可能にするシステムである。

これまでに無歯顎症例はインプラント手術を行い, 固定性補綴装置を装着するためには片顎5~8本のインプラントが必要であった。また, 上顎洞が大きく臼歯部の骨が薄い症例や下顎臼歯部の骨が吸収し下顎管が露出しそうな症例に適応するためにはサイナスリフトや骨再生誘導法といった骨増生が不可欠である。本術式は臼歯部にインプラント傾斜埋入を行うため, 骨増生手術を回避でき患者の手術侵襲の軽減および早期の咬合機能回復を可能にした。2006年Maloらは316名の患者に対し合計1020本のAll-on-4 システムを用いた治療を行い4年間の累積残存率を上顎98.2%, 下顎97.7%と報告した(保母, 2006)。北海道医療大学インプラント外来においてもAll-on-4 システムを応用し, 2008年4月までに3症例を施行している。

ここで症例を報告する。53歳男性, 主訴は咀嚼障害によるインプラント治療希望。既往歴は不整脈, 高血圧と高度の嘔吐反射。義歯の鉤歯(13, 25, 26)は重度歯周炎で要抜歯と診断。嘔吐反射により義歯装着が困難。口腔内所見において上顎臼歯部の顎堤の平坦化, 下顎は33, 34, 43, 44を支台装置とした固定性ブリッジで両側大臼歯部は欠損状態である(図1, 2)。CT画像診断により上顎洞底がかなり下方にあり臼歯相当部のインプラント埋入は骨増生をしなければ不可能であった。しかしコンピュータ支援サージカルガイドを使用することにより上顎洞前方部の臼歯部に傾斜埋入が可能でありAll-on-4 システムを用いた治療を実施した(図3, 4)。現在

プロビジョナルレストレーションを装着し, 経過は良好で患者の満足度も大きい。

このシステムの利点はインプラント体の本数が少ないため外科的侵襲が少なく, 患者の精神的, 経済的負担を軽減できること。また, 即日にプロビジョナルレストレーションを装着できれば機能および審美的にも満足が得られ, 患者のQOLの向上を担うことができる。しかし無作為臨床試験や長期予後の報告がないこと, 1本でもディスイнтеグレーションがあった場合, 固定性上部構造が不可能となる可能性があることなどは今後の検討課題である。このような点を術前のインフォームドコンセントを通して患者との信頼関係を築けたならば有効なシステムではないかと考えられる。

文献

保母 須弥也. All-on-4 ハンドブック 第1版.
東京:クインテッセンス出版株式会社;2006.

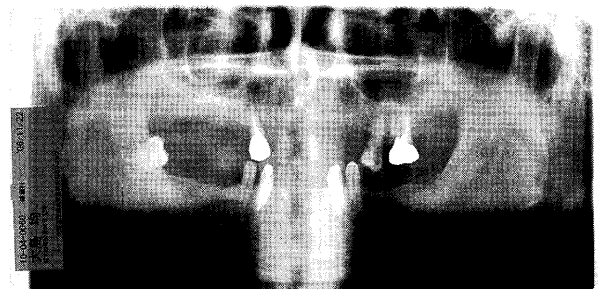


図1 初診時パノラマエックス線写真

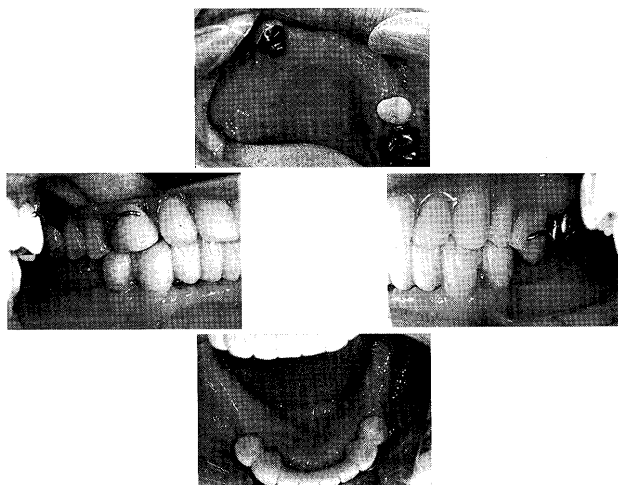


図2 初診時口腔内写真

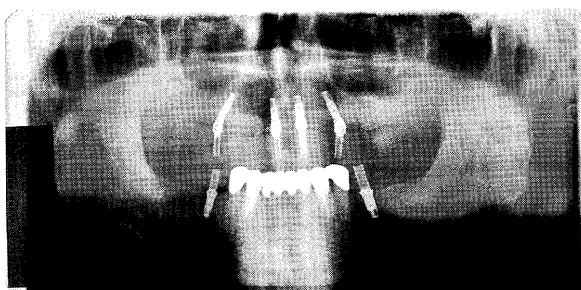


図3 プロビジョナルレストレーション装着後パノラマエックス線写真

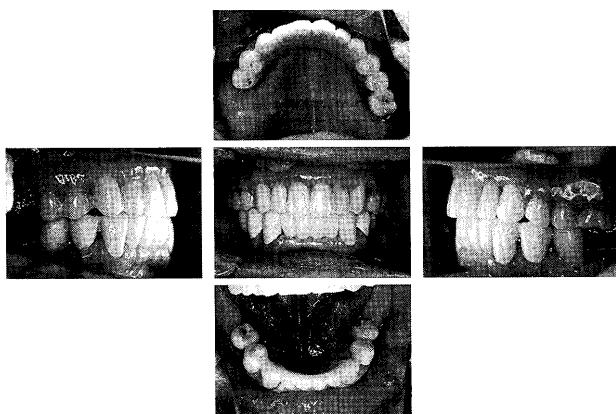


図4 プロビジョナルレストレーション装着後口腔内写真