

## <原著>ハムスター頬嚢におけるDMBA再塗布による GGT陽性巣の再誘導について

著者名(日)	賀来 亨, 中出 修, 吉川 泰子, 八重樫 和秀, 大内 知之, 舘山 美樹, 阿部 英二, 菅野 秀俊, 江戸 稔, 奥山 富三
雑誌名	東日本歯学雑誌
巻	5
号	2
ページ	143-151
発行年	1986-12-31
URL	<a href="http://id.nii.ac.jp/1145/00007247/">http://id.nii.ac.jp/1145/00007247/</a>

〔原 著〕

ハムスター頬嚢におけるDMBA再塗布による  
GGT陽性巣の再誘導について

賀来 亨, 中出 修, 吉川 泰子,  
八重樫和秀, 大内 知之, 館山 美樹,  
阿部 英二, 菅野 秀俊, 江戸 稔,  
奥山 富三

東日本学園大学歯学部口腔病理学講座

(主任: 奥山 富三 教授)

Reinduction of GGT-positive Foci in the Hamster Cheek  
Pouch by a Resumption of DMBA Application

Tohru KAKU, Osamu NAKADE, Yasuko KICHIKAWA,  
Kazuhide YAEGASHI, Tomoyuki OHUCHI, Miki TATEYAMA,  
Hideji ABE, Hidetoshi KANNO, Minoru EDO, and Tomizo OKUYAMA

Department of Oral Pathology, School of Dentistry  
HIGASHI-NIPPON-GAKUEN UNIVERSITY

(Chief: Prof. Tomizo OKUYAMA)

**Abstract**

This study describes the kinetics of induction and reinduction of GGT-stained cell populations (GGT-positive foci) induced in hamster cheek pouch epithelium by experimental protocols.

The animals were divided into five groups and Groups 1, 2, 3, and 4 were treated with biweekly topical applications of DMBA for 1, 2, 3, and 5 weeks respectively (Phase 1). Then animals left untreated for 10 weeks (Phase 2), followed by three topical applications of DMBA a Monday-Friday-Monday sequence (Phase 3). Group 5 received the Phase 3 treatment only.

GGT stained cells appeared rapidly in the epithelium of hamster cheek pouches treated by biweekly applications of DMBA. GGT-positive foci was only rarely detected in animals left untreated for the additional 10 weeks after completion of Phase 1. However, 3 applications of DMBA (Phase 3) resulted in the rapid formation of numerous GGT-positive foci in animals treated 10 weeks previously with applications of DMBA (Phase 1) in all experimental groups. The Phase 3 treatment alone induced only  $130 \pm 50$  GGT-positive foci per  $10\text{cm}^2$ . The Resumption of the DMBA treatment appeared to reinduce GGT in occulted (unstained) foci which were present during the 10 weeks. A comparison of the size distribution of the foci at the completion of each treatment phase also suggests that the occulted (unstained) foci do not undergo further lateral growth during the 10-week treatment interval.

The results suggest that a brief series of 3 DMBA applications reinduced GGT histochemical activity in occulted (unstained) foci which had lost enzyme activity. The expression of GGT in the majority of the foci is a transient metabolic phenomenon associated with DMBA exposure, whereas the induction of the foci is a persistent and possibly permanent consequence of prior DMBA exposure.

**Key words :** DMBA, GGT-positive foci, reinduction, cheek pouch

## 緒 言

$\gamma$ -glutamyl transpeptidase (GGT) は glutamyl 基を  $\gamma$ -glutamyl peptide から他の peptide, あるいはアミノ酸へ転送する酵素で, 生体内の各臓器に広く分布している<sup>1,2)</sup> 実験的肝癌形成過程の前癌病変と考えられている増生結節や肝癌でその活性が高く, 肝癌あるいは肝の前癌状態のマーカー・エンザイムと考えられている<sup>3-7)</sup> 正常頬嚢粘膜上皮に GGT 活性が認められないことから, ハムスター頬嚢癌形成過程の解析のためのマーカー・エンザイムと注目されている。すなわち, 発癌剤の塗布によって頬嚢粘膜上皮の基底層に GGT 活性陽性細胞が出現する<sup>8-12)</sup>

前回, われわれは, ハムスター頬嚢に発癌剤 0.5% 9, 10-dimethyl-1,2-benzanthracene ミネラルオイル溶液 (DMBA) を塗布し, 発

癌剤塗布により生じた GGT 陽性巢を発癌剤塗布中止後, 経時的に動物を屠殺し, GGT 陽性巢の数および大きさの推移について検索した。塗布中止 5 週以後ではほとんど数の変化が認められず, GGT 陽性細胞巢が存続することが認められた<sup>13)</sup> 今回, われわれは発癌剤塗布中止後, 一定期間の後, 再び発癌剤を短期間塗布した場合, GGT 陽性細胞巢の数, 大きさがどのように変化するか検索した。

## 材料ならびに方法

### 1. 実験動物および処置

実験動物は生後約 2 カ月の雄ハムスターを用い, 固型飼料で養い, 常時水を与えた。発癌剤は 0.5% 9, 10-dimethyl-1,2-benzanthracene ミネラルオイル溶液 (DMBA) とした。

実験方法は動物を 5 群に分け, DMBA を週 2 回, Group 1 は 1 週間 (計 2 回), Group 2

は2週間(計4回), Group 3は3週間(計6回), Group 4は5週間(計10回), それぞれ頬嚢粘膜上皮に塗布した(Phase 1)。そののち, Group 1~Group 4とも10週間を無処置として(Phase 2), 再び, 発癌剤DMBAを月一金一月曜日と3回塗布した(Phase 3)。各群の屠殺は(Table 1, Fig. 1)の通りである。Group 5はPhase 3のDMBA 3回塗布のみとした。

2. GGT組織化学

ハムスター頬嚢粘膜を取出し, 4℃の酢酸溶液中で, 1時間攪拌した後, 粘膜を蒸留水のシャーレにうつし, 粘膜上皮のみを剝離し, 上皮は基底面を上にし, スライド・ガラスにはりつけた<sup>8,9)</sup> Rutenburgら<sup>13)</sup>の方法に準じて, GGT組織化学染色を行った。

3. GGT陽性巣の解析

GGT陽性巣の数を検索するために, 各々の頬嚢面積をKontron MOP画像解析装置を用いて測定し, GGT陽性巣の数を顕微鏡下で算定し, 10cm<sup>2</sup>あたりの陽性巣の数で, 各実験群のハムスター頬嚢について評価を行った。

GGT陽性巣の大きさは接眼マイクロメーターで(長径+短径)÷2として陽性巣の直径として測定した。GGT陽性巣は大きさ, 形, 染色性の強さに関係なく, 数および直径を測定した。

発癌剤, 1週塗布, 2週塗布, 3週塗布, 5週塗布の頬嚢のGGT陽性巣の数, および, 大きさは著者らの前論文<sup>12)</sup>のデータを使用した。

結 果

1. GGT塗布後のGGT陽性巣の解析

DMBAを週2回頬嚢に塗布し, 1週(計2回), 2週(計4回), 3週(計6回), 5週(計10回)と経時的に動物を屠殺し, [材料ならびに方法]の項で示した方法により, 剝離頬嚢粘膜上皮の組織化学的検索を行った(Table 1, Fig. 2, 3)。

DMBA塗布回数が増すに従い, GGT陽性巣およびGGT陽性巣の大きさの増大が認められる。GGT陽性巣の大きさはDMBAの塗布回数を増すに従い大きくなり, 大きさの不均一性

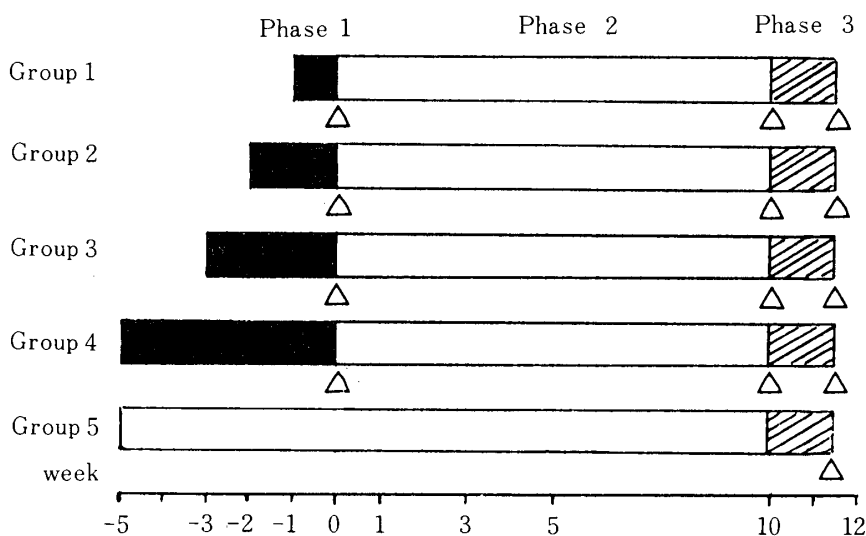


Fig. 1 Diagram of cheek pouch treatment protocols.  
 ■ : period of biweekly topical applications of DMBA ;  
 □ : treatment-free period ;  
 ▨ : period of 3 topical applications of DMBA ;  
 Δ : time when hamsters were sacrificed.

**Table 1.** Numbers and maximum size of GGT-positive foci during the 3 phase DMBA treatment regimen.

Group	Time of sacrifice	Treatment			No. of foci per 10cm <sup>2</sup>	Size of largest GGT-positive foci <sup>b</sup> (mm)
		Phase 1	Phase 2	Phase 3		
1A	1 w	DMBA (1w) <sup>a</sup>			19± 15(4/5) <sup>c</sup>	0.11±0.09(4) <sup>c</sup>
B	11 w	DMBA (1w)	○		1± 1(4/6)	0.14±0.05(4)
C	13 w	DMBA (1w)	○	DMBA	152±103(4/4)	0.35±0.15(4)
2A	2 w	DMBA (2w)			161± 57(4/4)	0.27±0.10(4)
B	12 w	DMBA (2w)	○		1± 1(4/6)	0.17±0.06(4)
C	14 w	DMBA (2w)	○	DMBA	234± 90(6/6)	0.45±0.19(6)
3A	3 w	DMBA (3w)			178± 89(6/6)	0.42±0.19(6)
B	13 w	DMBA (3w)	○		1± 1(4/6)	0.21±0.06(4)
C	15 w	DMBA (3w)	○	DMBA	302±136(6/6)	0.58±0.10(6)
4A	5 w	DMBA (5w)			715±219(6/6)	0.72±0.20(6)
B	15 w	DMBA (5w)	○		35± 24(6/6)	0.28±0.07(6)
C	17 w	DMBA (5w)	○	DMBA	607±199(6/6)	0.81±0.17(6)
5	12 w	○	○	DMBA	130± 50(4/4)	0.21±0.06(4)

Phase 1 treatment was topical applications of 0.5% DMBA Mineral oil administered Monday and Friday during the experimental period. The ○ of phase 2 represents no treatment for 10 weeks. The phase 3 treatment consisted of 3 topical applications of DMBA over a Monday-Friday-Monday sequence.

a. Duration of DMBA administered Monday-Friday

b. Mean ± Standard Deviation

c. The fraction of cheek pouches with foci is given in parentheses.

が目立つ。

## 2. DMBA塗布中止10週後のGGT陽性巣の解析

各群 (Group 1—Group 4) DMBA塗布中止後, 10週間無処置 (Phase 2) とし, その時点での頬嚢のGGT陽性巣の数および大きさについて検索した。

DMBAを2回 (Group 1), 4回 (Group 2), 6回 (Group 3) 塗布し, 10週間放置した場合, GGT陽性巣は0~3個/10cm<sup>2</sup>に認められるのみであり, ほとんど消失した。DMBA 5週塗布 (10回) (Group 4) では引続き10週間無処置後, 35±24個/10cm<sup>2</sup>であった。

DMBA 3週 (Group 3) と5週 (Group 4) 塗布群との間に統計的に有意差 (p<0.05) が認められた。GGT陽性巣の大きさも各群とも同様かあるいは減少が認められ, Group 4とGroup

1 (P<0.01), Group 2 (p<0.05)との間に統計的に有意差が認められた。

DMBA 5週 (計10回) 塗布 (Group 4) 後, 1, 3, 5, 10週のGGT陽性巣の数は715±219個/10cm<sup>2</sup>, 160±58個/10cm<sup>2</sup>, 122±59個/10cm<sup>2</sup>, 52±17個/10cm<sup>2</sup>, 35±24個/10cm<sup>2</sup>で, また, 大きさは塗布後では0.72±0.20mm, 1週では0.33±0.16mm, 10週では0.28±0.07mmであった (著者らの前論文)<sup>12)</sup>

## 3. DMBA再塗布 (3回塗布) (Phase 3) 後のGGT陽性巣の解析

GGT陽性巣の数 Group 1 (DMBA 1週塗布) では152±103個/10cm<sup>2</sup>, Group 2 (DMBA 2週塗布) では234±90個/10cm<sup>2</sup>, Group 3 (DMBA 3週塗布) では302±135個/10cm<sup>2</sup>, Group 4 (DMBA 4週) では607±199個/10cm<sup>2</sup>で, 大きさはそれぞれ0.35±0.15mm, 0.45±0.19mm,

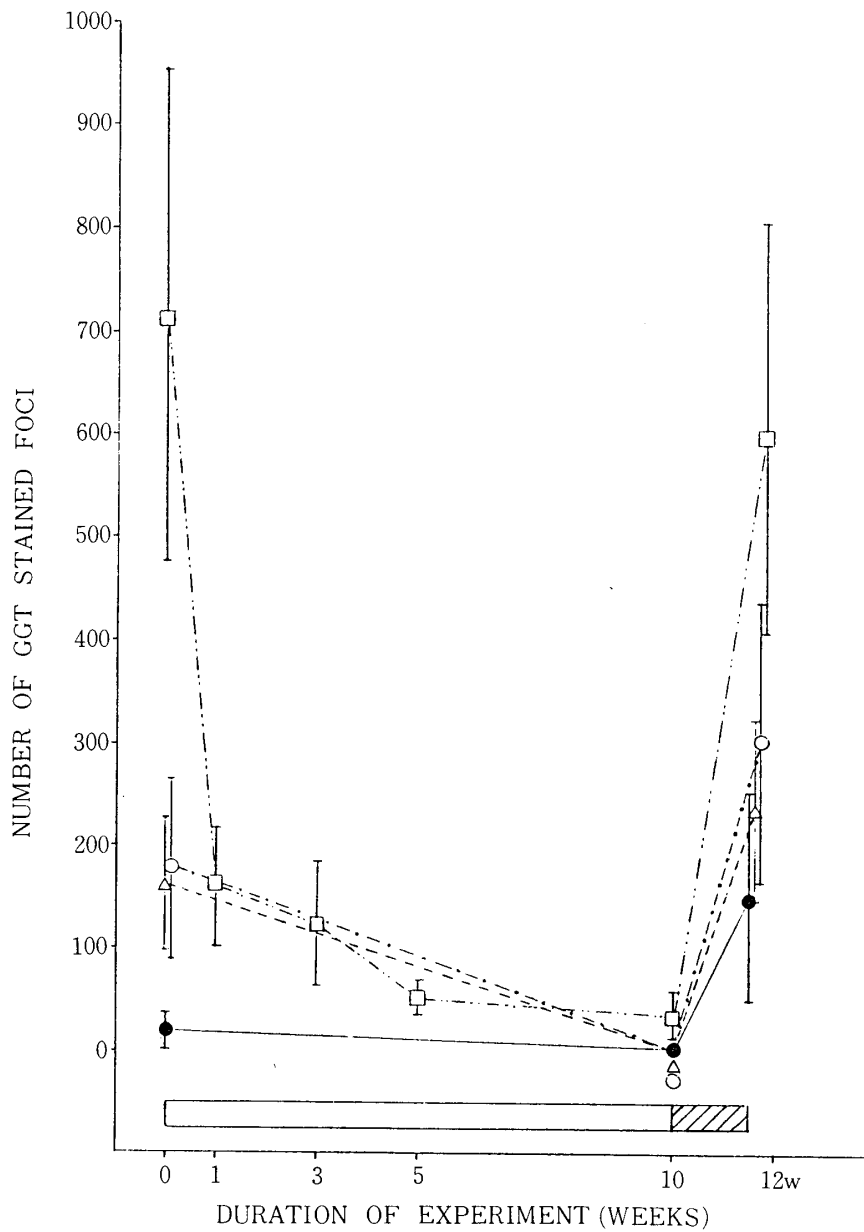


Fig. 2 Number of GGT-positive foci.

Whole mounts of detached cheek pouch epithelium were prepared for histochemical determination of GGT rich foci.

The number of GGT stained foci is expressed as the number of foci per 10cm<sup>2</sup> of surface area.

Group 1, 2, 3, and 4 received topical applications of 0.5% DMBA mineral oil biweekly for 1, 2, 3, and 5 weeks respectively.

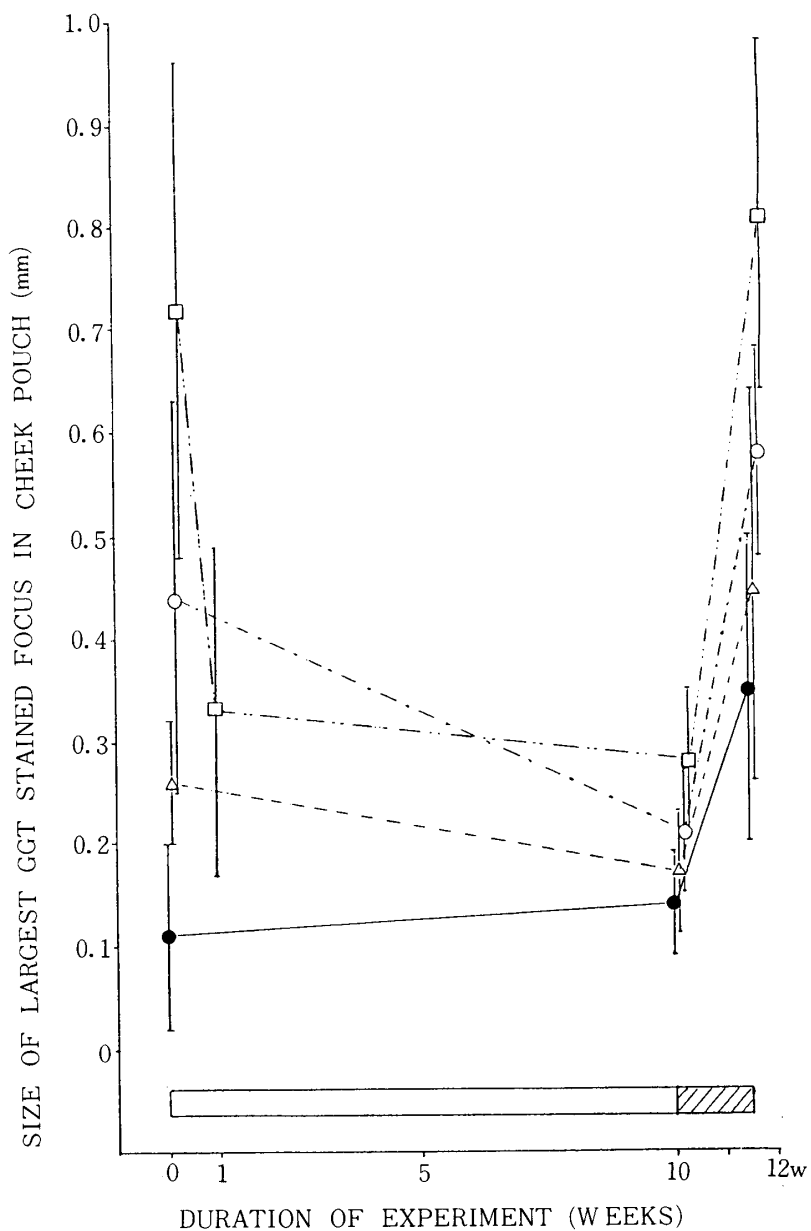
After a 10-week treatment-free interval, all groups were given three topical applications of the DMBA solution over a Monday-Friday-Monday sequence.

● : group 1,                      △ : group 2,                      ○ : group 3,

□ : group 4,                      [ ] : treatment-free periods,

[▨] : period of 3 topical applications of DMBA.

Bars : S.D.



**Fig. 3** Maximum size of GGT-positive foci.

Whole mounts of detached cheek pouch epithelium were stained for GGT histochemical activity determination, and the size of the largest focus from each cheek pouch was determined using a calibrated ocular micrometer. Each point on the graph represents the mean of the largest-focus of the animals sacrificed.

Groups 1, 2, 3, and 4 received topical applications of 0.5% DMBA mineral oil biweekly for 1, 2, 3, and 5 weeks respectively. After a 10-week treatment-free interval, all groups were given three topical applications of the DMBA solution over a Monday-Friday-Monday sequence.

□ : treatment-free periods,

▨ : period of 3 topical applications of DMBA.

● : group 1,    △ : group 2,    ○ : group 3,    □ : group 4,

Bars : S.D.

0.58±0.10mm, 0.81±0.17mmであった。DMBA 3回塗布(Group 5)ではGGT陽性巣の数は130±50個/10cm<sup>2</sup>で、大きさは0.21±0.06mmであった。GGT陽性巣の数について、Group 5と比較すると、Group 1, Group 2では統計的に有意差は認められなかったが、Group 3 (p<0.05), Group 4 (p<0.01)とで統計的に有意差が認められた。大きさでは、Group 3 (p<0.01), Group 4 (p<0.01)で有意差が認められた。すなわち、10週の無処置期間でほとんどGGT活性の消失した細胞群が再び短期間の塗布で、GGT陽性の細胞群が回復することが認められる。

DMBA 3回再塗布(Phase 3)後のGroup 4と他のGroupとの数、および大きさを比較すると、数ではGroup 4 (607±199個/10cm<sup>2</sup>)とGroup 1 (152±103個/10cm<sup>2</sup>) (p<0.01), Group 2 (233±89個/10cm<sup>2</sup>) (p<0.01), Group 3 (303±136個/10cm<sup>2</sup>) (p<0.05)で有意差が認められた。大きさでもGroup 4 (0.81±0.07mm)とGroup 1 (0.35±0.15mm) (p<0.01), Group 2 (0.45±0.19mm) (p<0.01), Group 3 (0.58±0.10mm) (p<0.05)と有意差が認められた。

はじめのDMBA塗布(Phase 1)と再塗布(Phase 3)後のGGT陽性巣の数と大きさを各群で比較すると有意差は認められなかった。このことはDMBA塗布を中止することにより、GGT陽性巣は陰性化したのち、側方への大きさの拡大は認められないことを示唆する所見である。

## 考 察

今回、われわれは頬嚢に種々の期間DMBAを塗布し、DMBA塗布によって生じたGGT陽性巣が10週間の無処置期間をおき、再びDMBAを3回、月一金一月曜日と短期間に塗布した場合、GGT陽性巣の数、大きさがどのよう

に推移するか検索を行った。

Solt and Shklar<sup>9)</sup>はDMBAを3週(計6回)した後、10週間無処置とし、再びDMBAを3回塗布した実験を行っている。第1回目のDMBA塗布により生じたGGT陽性巣はほとんど消失し、再びDMBAを3回塗布すると、GGT陽性巣がDMBA 3回塗布(12±10個/10cm<sup>2</sup>)のみより、GGT陽性巣が増加(114±108個/10cm<sup>2</sup>)し、直径も大で1回目の発癌剤塗布により生じたGGT陽性巣と数、大きさとも差はなかったと報告している。

われわれは最初のDMBA塗布(Phase 1)を3週(計6回)だけでなく、1, 2, 5週と塗布し、その後、Solt and Shklar<sup>9)</sup>の実験方法と同じ方法により行った。第1回目のDMBA塗布によるGGTの陽性巣の数は塗布回数が増すに従い、増加し、直径も増加している<sup>12)</sup>

(Table 1, Fig. 2, 3)。各群とも10週間無処置とするとほとんど消失するが、数で第1回目のDMBA投与3週(Group 3, 1±1個/10cm<sup>2</sup>)と5週(Group 4; 35±24個/10cm<sup>2</sup>)との間に統計的に有意差(p<0.01)が認められる(Table 1, Fig. 2)。Solt and Shklar<sup>9)</sup> Odajimaら<sup>10)</sup>われわれの結果からもGGT陽性巣が発癌剤塗布中止後に存続するには、5週以上の発癌剤塗布が必要と思われる。DMBA 3回塗布のみではGGT陽性巣は130±50個/10cm<sup>2</sup>であり(Group 5)DMBAを再塗布することにより、Group 5と比較するとGroup 1, Group 2以外、統計的に有意差が認められたが、各群の1回目DMBA塗布(Phase 1)と再塗布により生じたGGT陽性巣の数、大きさとも統計的に有意差は認められなかった(Table 1, Fig. 2, 3)。

第1回目のDMBA塗布で出現したGGT陽性巣が10週間の無処置期間に陰性となり、再塗布により、一度GGT陽性となった細胞集団はGGT活性が消失しても容易に再び活性を獲得するものと思われる。



GGT陽性巢の大部分はDMBA塗布により、一過性の現象として出現すると考えられ、GGT陽性巢の中でも、発癌剤塗布中止後、GGT陽性を示す細胞巢がわずかであるが存続する<sup>10,12)</sup>

(Table 1, Fig. 2)。これは第1回目の塗布により出現し、おそらく、永久的にGGT陽性巢が存続する細胞巢かもしれない。Solt<sup>8)</sup>はハムスター頬嚢癌の106例中35例(33%)にGGT活性が認められたと、小田島ら<sup>11)</sup>は126例中65例(52%)にGGT活性が認められたと報告している。GGT活性を有する細胞巢が癌化と関係があるかどうか非常に難しい問題であるが、thymidineの誘導体であるBromodeoxyuridine (BrdU)はDNA合成期に取り込まれ、このBrdUをハムスターに投与し、頬嚢癌形成過程の増殖性病変にBrdUが取り込まれているかをBrdUモノクローナル抗体を用いて、GGT組織化学とBrdUの免疫組織化学の二重染色を行った結果、GGT陽性巢にBrdUの取り込みの集積が認められる。すなわちDNA合成期の細胞が増加している所見であり、GGT陽性巢と癌化との関連を検索するのに有効な方法と思われる<sup>16)</sup>

2回目のDMBA塗布により認められるGGT陽性巢は、その後、再び発癌剤の塗布を中止し、無処置とすると、どのようにGGT陽性巢の数、大きさが推移するか興味あるところである。

## 文 献

- Hanes, C. S., Hind, F. J. R. and Isherwood, F. A.: Synthesis of peptides in enzymic reactions involving glutathione, *Nature*, 166; 288-292, 1950.
- Albert, Z., Orłowska, J., Orłowski, M and Szwczuk, A.: Histochemical and biochemical investigations of gamma-glutamyl transpeptidase in the tissues of man and laboratory rodents, *Acta histochem.*, 18; 78-89, 1964.
- Fiala, S., and Fiala, E. S.: Activation by chemical carcinogens of  $\gamma$ -glutamyl transpeptidase in rat and mouse liver, *JNCI.*, 51; 151-158, 1973.
- Solt, D., Medline, A. and Farber, E.: Rapid emergence of carcinogen-induced hyperplastic lesions in a new model for the sequential analysis of liver carcinogenesis, *Am. J. Pathol.*, 88; 595-618, 1977.
- Ogawa, K., Solt, D. B. and Farber, E.: Phenotypic diversity as an early property of putative preneoplastic hepatocyte populations in liver carcinogenesis, *Cancer Res.*, 40; 725-733, 1980.
- Mori, M., Kaku, T., Dempo, K., Satoh, M., Kaneko, A., and Onoé, T.: Histochemical investigation of precancerous lesions induced by 3'-Me-DAB in rat liver, *Gann Monogr. Cancer Res.*, 25; 103-114, 1980.
- 千坂礼靖, 金子愛子, 伝法公麿: 3'-Me-DABによるラット発癌過程におけるGGT活性の生化学的, 組織化学的研究, *札幌医誌*, 51; 91-104, 1984.
- Solt, D. B.: Localization of gamma-glutamyl transpeptidase in hamster buccal pouch epithelium treated with 7, 12-dimethylbenzanthracene, *JNCI.*, 67; 193-200, 1981.
- Solt, D. B., and Shklar, G.: Rapid induction of gamma-glutamyl transpeptidase-rich epithelial clones in 7, 12-dimethylbenz(a)anthracene treated hamster buccal pouch, *Cancer Res.*, 42; 285-291, 1982.
- Odajima, T., Solt, D. B., and Solt, L. C.: Persistence of  $\gamma$ -glutamyl transpeptidase-positive foci during hamster buccal pouch carcinogenesis, *Cancer Res.*, 44; 2062-2067, 1984.
- 小田島哲世, 館山美樹, 賀来 亨, 奥山富三: ハムスター頬嚢癌における $\gamma$ -glutamyltranspeptidase活性の多彩性, *東日本歯誌*, 4; 23-28, 1985.
- 館山美樹, 中出 修, 大内知之, 八重樫和秀, 吉川 泰子, 賀来 亨, 奥山 富三: DMBA 頬嚢癌形成過程における TPA 塗布のGGT 陽性巢に対する効果, *東日本歯誌*, 5; 31-40, 1986.
- Rutenburg, A. H., Kim, H., Fishbein, J. W., Hanber, J. S., Wasserkrun, H. L., and Seligman, A. M.: Histochemical and ultrastructural demonstration of gamma-glutamyl transpeptidase activity, *J. Histochem. Cytochem.*, 17; 517-526, 1967.
- Enomoto, K., and Farber, E.: Kinetics of phenotypic maturation of remodeling of hyperplastic nodules during liver carcinogenesis, *Cancer Res.*, 42; 2330-2335, 1982.

15. Tatematsu, M., Nagamine, Y., and Farber, E. :  
Redifferentiation as a basis for remodeling of  
carcinogen-induced hepatocyte nodules to nor-  
mal appearing liver, *Cancer Res.*,43;5049—5059,  
1983.
16. 賀来 亨 : personal communication.