

顎口腔領域における核医学検査の臨床統計学的検討

著者名(日)	瀧本 理恵, 川瀬 千景, 西 とも子, 大西 隆, 小林 光道, 金子 昌幸, 竹腰 光男, 輪島 隆博
雑誌名	東日本歯学雑誌
巻	11
号	1
ページ	23-27
発行年	1992-06-30
URL	http://id.nii.ac.jp/1145/00007705/

〔原 著〕

顎口腔領域における核医学検査の臨床統計学的検討

瀧本 理恵, 川瀬 千景, 西 とも子, 大西 隆,
小林 光道, 金子 昌幸, 竹腰 光男*, 輪島 隆博*

東日本学園大学歯学部歯科放射線学講座
* 東日本学園大学歯学部附属病院放射線部

(主任: 金子昌幸教授)
* (部長: 金子昌幸教授)

Statistical Analysis of Nuclide Scintigraphy in Higashi-Nippon-Gakuen University Dental Hospital

Rie TAKIMOTO, Chikage KAWASE, Tomoko NISHI,
Takashi OHNISHI, Terumichi KOBAYASHI, Masayuki KANEKO,
Mituo TAKEKOSHI*, and Takahiro WAJIMA*

Department of Dental Radiology, School of Dentistry,
HIGASHI-NIPPON-GAKUEN UNIVERSITY. Division of Radiology,
* HIGASHI-NIPPON-GAKUEN UNIVERSITY. Dental Hospital

(Chief: Prof. Masayuki KANEKO)
* (Chief: Prof. Masayuki KANEKO)

Abstract

Radionuclide scintigraphy is an established clinical examination method for the oral and maxillofacial regions.

The purpose of the present study is to analyze and discuss the scintigrams obtained at the Department of Dental Radiology, Higashi-Nippon-Gakuen University Dental Hospital.

The results were as follows ;

1. The total number of scintigraphy carried out between 1981 and 1991 was 144.
2. The combined use of ^{99m}Tc -labelled phosphorus scintigraphy and ^{67}Ga -citrate scintigraphy was used more frequently in cases with malignant tumors.
3. Salivary gland scintigraphy with ^{99m}Tc -pertechnetate was the most useful to evaluate the functional status of salivary glands.

4. Because of physiological accumulation in normal tissues, the differential diagnosis is sometimes difficult.

key words : scintigraphy, statistical analysis.

1. 緒 言

近年, 臨床医学の中ではX線CT, MRIなどの開発, 導入により, 画像診断法の発展が著しく, また, 核医学画像検査の分野でもSingle Photon Emission CT (SPECT) の登場により, 核医学画像診断の臨床的評価が検討されてきている。しかし, 口腔領域においてはシンチグラフィの使用は少なく, RI画像診断の適応は限られている。

そこで, 今回われわれは, 昭和56年(1981年)4月より, 平成3年(1991年)4月までの期間に, 東日本学園大学歯学部附属病院放射線科アイソトープ診療室で口腔外科より依頼されて行なったin vivoでのRI検査の現状を把握することを目的として, 統計学的検討を行い, 加えて臨床的意義について考察したので報告する。

2. 対象と方法

検索の対象期間は, 昭和56年(1981年)4月から平成3年(1991年)4月までの期間である。なお, 1981年は4月から12月まで, 1991年は4月から12月までである。検査対象のデータベースは, [in vivo検査申し込み書]の記入事項より作成した。記入事項は, カルテNo, 氏名, 年齢, 性別, 依頼科(依頼病院), 提出医, 病名, 検査目的, 検査予定日, 核種ならびに標識化合物, 担当医, 技師, その他, の16項目からなっている。

検索対象は, 口腔外科より依頼のあった検索期間内の外来および入院患者の総検査件数と総患者数である。検査項目は, (1)総検査件数に対する性差別検査件数, (2)各年度別の性差別およ

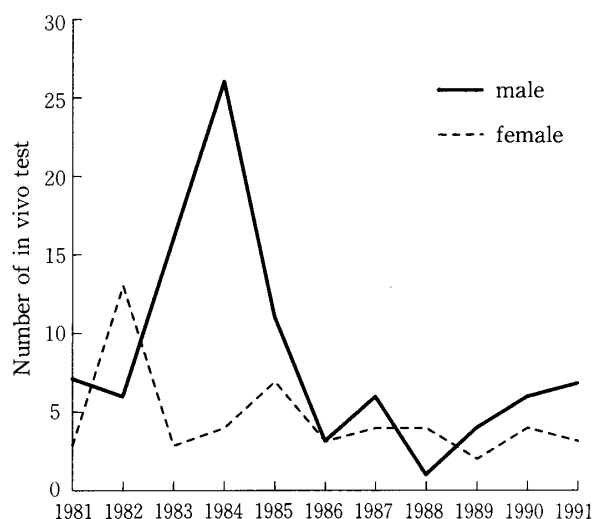


Fig 1. Number of scintigraphy tests by year.

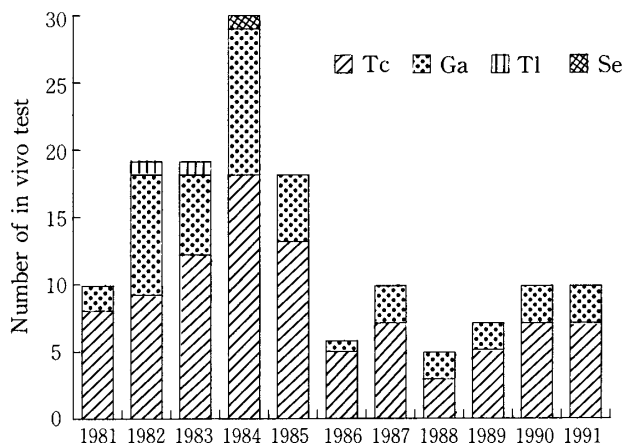


Fig 2. Number of scintigraphy tests of each radioisotope.

び核種別検査件数, (3)年齢別検査件数, (4)核種別検査件数の割合, (5) ^{99m}Tc 標識リン酸化合物・ $^{99m}\text{TcO}_4^-$ ・RIアンギオグラフィ・ ^{67}Ga に関する頭頸部疾患の使用頻度, である。

3. 結 果

対象期間中の総検査件数は144件で, 男性は93件, 女性は51件と男性の方が約1.8倍多かった。図1は, 各年度別の性差別検査件数, 図2は核

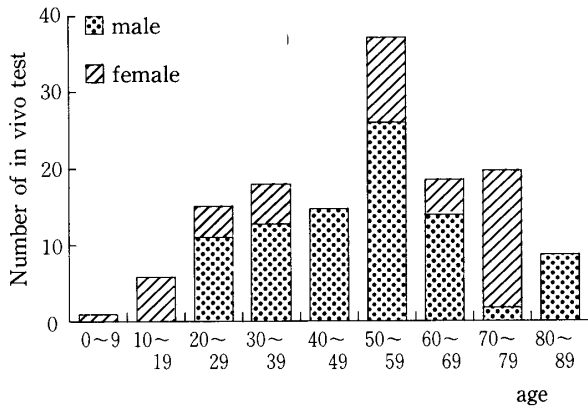


Fig 3. Number of scintigraphy tests by age.

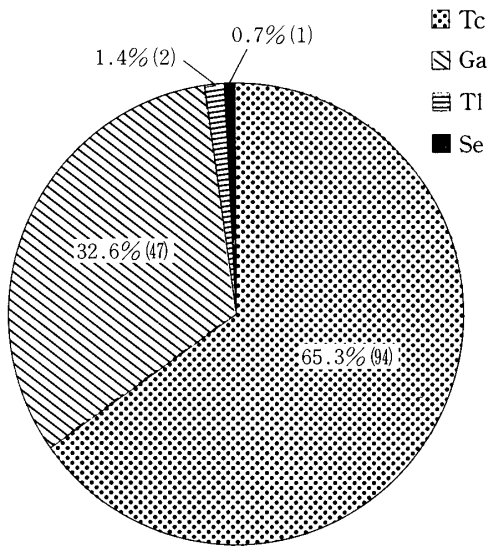


Fig 4. Proportions of scintigraphy tests by radioisotope.

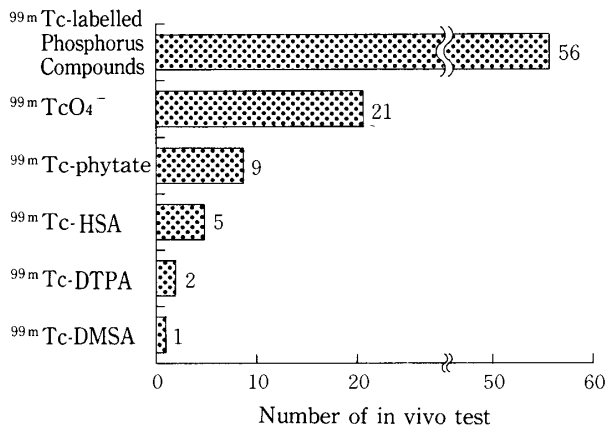


Fig 5. Number of scintigraphy tests by each labelled compound.

種別検査件数の推移である。両方とも昭和59年(1984年)をピークに利用件数は減少している。この結果は、平成2年に西ら¹⁾が報告した本施

Table 1. Number of Scintigraphy tests with ^{99m}Tc-labelled phosphorus compounds by ailment.

Ailment	Cases
Malignant tumor	3
Ameroblastoma	2
Benign tumor	2
Osteomyelitis	1
Hemangioma (+ angio)	1
Total	9

Table 2. Number of Scintigraphy tests with ^{99m}TcO₄⁻ by ailment.

Ailment	Cases
Sialoadenitis	4
Sialolithiasis	4
Xerostomia	3
Unknown	2
Total	13

Table 3. Number of Scintigraphy tests with ⁶⁷Ga by ailment.

Ailment	Cases
Inflammations	1
Inflammations or tumor	1
Unknown	1
Total	3

Table 4. Number of Scintigraphy tests with combined ^{99m}TcO₄⁻ and ⁶⁷Ga by ailment.

Ailment	Cases
Sialoadenitis	1
Unknown	1
Total	2

設で行なった頭頸部および全身の核医学検査の結果と一致している。

図3に年齢別件数を示す。男女別にみると、男性は50歳代が多く、女性は70歳代が多かった。また、0~20歳は女性のみ、40歳代、80歳代は男性のみであった。全体的には50歳代で最も多かった。

核種別では、^{99m}Tcが94件と最も多く、次に⁶⁷Gaが47件、以下²⁰¹Tlが2件、⁷⁵Seが1件となっている(図4)。また、^{99m}Tcの詳細については、^{99m}Tc標識リン酸化合物が94件中56件

Table 5. Number of Scintigraphy tests with combined ^{99m}Tc -labelled phosphorus compounds and $^{99m}\text{TcO}_4^-$ and ^{67}Ga by ailment.

Ailment	Cases
Sialoma	2
Adenocarcinoma	1
Total	3

Table 6. Number of RI-angiography by ailment.

Ailment	Cases
Hemangioma	2
Total	2

(59.6%)と最も多く、次いで $^{99m}\text{TcO}_4^-$ が21件(22.3%), ^{99m}Tc フチン酸が9件(9.6%), ^{99m}Tc -HSAが5件(5.3%), ^{99m}Tc -DTPAが2件(2.1%), ^{99m}Tc -DMSAが1件(1.1%)となっている(図5)。

RI検査を行なった頭頸部疾患の患者は53症例で、疑診も含めてどの核種による検査が行なわれていたかを表1~7に示す。これらによると、 ^{99m}Tc 、 ^{67}Ga 併用例が多く26症例(49%)、特に ^{99m}Tc 標識リン酸化合物と ^{67}Ga -citrateの組合せが最も多く21症例(40%)であった。この21症例のうち、14症例が悪性腫瘍の検査を目的としており、転移巣、再発の有無、または原発部位での骨浸潤の範囲を検査するが多かった。また唾液腺疾患においては、15症例のうち11症例が $^{99m}\text{TcO}_4^-$ 単独で行なわれていた。

4. 考 察

口腔領域のRIの臨床応用は、①唾液腺疾患の診断、②骨疾患の診断、③悪性腫瘍の診断に限られているのが現状である²⁾。当科における臨床応用の内訳は、①唾液腺疾患15症例、②骨疾患のうち、良性腫瘍が11症例、炎症が6症例、③悪性腫瘍が17症例、と比較的均等になっていた。また核種では ^{99m}Tc 、 ^{67}Ga の使用頻度が高く、疾患により単独または併用して用いられていた。

Table 7. Number of Scintigraphy tests with combined ^{99m}Tc -labelled phosphorus compounds and ^{67}Ga by ailment.

Ailment	Cases
Carcinoma of tongue	5
Carcinoma of mandibula	4
Carcinoma of maxillary	3
Malignant melanoma	1
Benign tumor	2
Ameroblastoma	1
Benign or malignant tumor	1
Inflammations or tumor	2
Osteomyelitis	1
Unknown	1
Total	21

唾液腺疾患では、唾石、慢性唾液腺炎の検査が多く、腫瘍の検査は少なかった。さらにその場合、 $^{99m}\text{TcO}_4^-$ を用いることがほとんどであり、シンチグラフィの特徴のひとつである動態検査を併用していた。

また、骨疾患の検査では、 ^{99m}Tc 標識リン酸化合物による骨折部位の検索やエナメル上皮腫、線維性骨病変などの局在をみるのにはX線写真より有効なことが多く、また、 ^{67}Ga による炎症部位の検査では、その活動期に一致した異常集積像を示すと言われており、治癒経過観察にも有用と思われるが、本学での利用はあまり多くないようであった。

悪性腫瘍に関しては、 ^{99m}Tc 標識リン酸化合物、 ^{67}Ga -citrateの併用が主流であった。この ^{99m}Tc 標識リン酸化合物、 ^{67}Ga -citrateによる検査は、良性悪性鑑別の可能性も示唆されているが³⁾、一方では悪性腫瘍が疑われた場合のシンチグラフィの適応として、骨シンチによる顎骨浸潤の範囲の決定に利用されること以外では、骨転移のスクリーニングの場合を除けば補助的診断の域をでないといわれている⁴⁾。本学においても悪性腫瘍に応用されているのは、spot imageでは原発巣の骨浸潤の有無および再発の有無の検査、whole bodyでは転移巣の有無の確

認がほとんどであった。 ^{99m}Tc 標識リン酸化合物による骨シンチグラフィの利点として骨の脱灰がX線写真上で明らかになるまでに30~50%が脱灰される必要があるが、放射性核種による骨格画像では骨代謝や血流の現在の活性状態を描出し、骨塩量のわずか5%の変化も検出すると報告されている⁶⁾。しかし顎顔面部の骨の複雑性や像の重複、近年著しく進歩しているSPECTでも断層厚がX線CTの1~2mmに対し12mm以上といわれており⁶⁾、悪性腫瘍の診断においての原発巣自体の形態的变化の描出はX線CTより劣っている。また ^{67}Ga シンチグラフィは、1969年EdwardsとHayesにより悪性腫瘍への ^{67}Ga の集積が報告されてから、腫瘍シンチグラフィとして広く利用されている⁷⁾。口腔領域において悪性腫瘍の検査には、 ^{99m}Tc 標識リン酸化合物と、 ^{67}Ga -citrateの併用がルーチンになっている。しかし口腔領域における ^{67}Ga シンチグラフィは、 ^{67}Ga -citrateの欠点である正常組織への生理的集積および炎症部位への集積が読影の障害となることが多く、原発部位の確認にはあまり有用とは思われない。さらに転移性病変では、胸部、腹部においても炎症と転移巣の鑑別は困難であり、リンパ節転移の検出率も38%⁸⁾と低い評価になっている。現在、悪性腫瘍のRI検査では、 ^{99m}Tc 標識リン酸化合物、 ^{67}Ga -citrateを併用することが一般的と思われる傾向があるが、今後は ^{67}Ga -citrateの必要性を見直していかなければならないと思われる。

5. 結 論

本施設が設置されてから11年余り経過しているが、学内の利用は低く、全体の10.4%にすぎ

ない。これらの理由としては、口腔領域におけるRI検査の応用範囲が非常に限られており、顎顔面部の解剖学的な問題、正常組織への集積による読影の障害などの問題が影響しているものと考えられる。

しかし、シンチグラフィは核種を選択できるという利点もあり、また疾患の部位や種類によっては他の検査より有効であることも多く、被曝線量も少なくすむため、今後は、シンチグラフィの特性を生かした検査法の選択が望まれる。

文 献

1. 西とも子, 川瀬千景, 高野英明, 金子昌幸, 竹腰光男, 輪島隆博: 核医学検査の臨床統計学的検討, 東日本歯学雑誌, 9 (2); 41-46, 1990.
2. 古本啓一, 菊池 厚: 歯科放射線学, 296, 医歯薬出版, 東京, 1989.
3. 山岸嘉彦: 骨・石灰化, 臨床放射線, 31; 499-504, 1986.
4. 清水正嗣, 小浜源郁: 口腔癌[診断と治療], 143, デンタルダイヤモンド社, 東京, 1990.
5. Katzberg, R. W., O'mara, R. E., Tallents, R. H. and Weber, D. A.: Radionuclide skeletal imaging and single photo emission computed tomography in suspected intracranial derangements of the temporomandibular joint. J. Oral Maxillo. Fac. Surg. 42-: 782-787, 1984.
6. 若狭 亨, 中津継夫, 杉原良枝, 黒瀬邦彦, 小松久高, 岸 幹二, 竹田芳弘, 平木祥夫: 顎口腔領域におけるX線CT像とSPECT像との複合画像の臨床的検討(第1報), 歯科放射線, 29: 357-362, 1989.
7. 星 博昭, 陣之内正史, 渡辺克司: ガリウム(腫瘍), 臨床放射線, 31; 505-509, 1986.
8. 若狭 亨, 小松久高, 藤木知一, 岸 幹二, 平木祥夫, 青野要: 顎口腔領域におけるシンチグラフィの臨床的意義; 歯科放射線, 27: 456-463, 1987.