

## <臨床>下顎大白歯部頬側歯肉に発生した疣贅型黄色腫の1例

著者名(日)	蔵口 潤, 越智 眞理, 大内 知之, 安彦 善裕, 賀来 亨, 高田 行久
雑誌名	東日本歯学雑誌
巻	14
号	1
ページ	99-102
発行年	1995-06-30
URL	<a href="http://id.nii.ac.jp/1145/00008032/">http://id.nii.ac.jp/1145/00008032/</a>

〔臨床〕

## 下顎大白歯部頬側歯肉に発生した疣贅型黄色腫の1例

藏口 潤, 越智 眞理, 大内 知之  
安彦 善裕, 賀来 亨, 高田 行久\*

北海道医療大学歯学部口腔病理学講座  
\*中富良野町立歯科診療所

(主任: 賀来 亨教授)  
\* (高田行久院長)

## Verruciform xanthoma arising from the buccal gingival mucosa of the lower right second molar : Report of a case

Jun KURAGUCHI, Makoto OCHI, Tomoyuki OHUCHI,  
Yoshihiro ABIKO, Tohru KAKU, Yukihisa TAKADA\*

Department of Oral Pathology, School of Dentistry,  
HEALTH SCIENCES UNIVERSITY OF HOKKAIDO  
\*NAKAFURANO DENTAL CLINIC

(Chief: Prof Tohru KAKU)  
\* (Direct: Yukihisa TAKADA)

### Abstract

A case of verruciform xanthoma arising from the buccal gingival mucosa of the lower right second molar of a 60-year-old female is reported. The lesion, clinically diagnosed as a papilloma, was excised under local anesthesia.

Histopathologically, the lesion was covered by stratified squamous epithelium with hyperparakeratosis and elongation of the rete ridges. An accumulation of large, swollen foam cells, xanthoma cells, was seen in the lamina propria. The foam cells were suggested to be macrophages, as they were positive for CD-68, but negative for S-100 protein by immunohistochemistry.

**Key words** Verruciform xanthoma, Gingiva, Immunohistochemistry, CD-68

## 緒 言

疣贅型黄色腫は、比較的まれな良性の口腔粘膜疾患であり、しばしば皮膚にも発生すると言われている<sup>1)</sup>。1971年 Shafer<sup>2)</sup>により初めて15例が報告されて以来、本邦でも菊地ら<sup>3)</sup>をはじめとしてこれまでに約50症例の報告がみられる<sup>4,5)</sup>。その発生起源については、未だ議論が絶えないところである。

今回われわれは、下顎右側大白歯部に発生した疣贅型黄色腫の1例を経験したので若干の免疫組織学的検索を加えて報告する。

## 症 例

患 者：60歳 女性

初診日：平成6年4月4日

主 訴：6]部の違和感。

現病歴：6]根尖病巣治療のため、某歯科医院にて根管治療中に7]相当部頬側歯肉の乳頭状の腫瘤を指摘された。それまで同部における自覚症状はなく経過していた。

現 症：口腔内所見としては腫瘤は7]相当部頬側歯肉に存在し、大きさ8×5mm、周囲との境界は明瞭であり、表面はやや白色で乳頭状を呈していた。触診では、腫瘤は表在性で、弾性硬、圧痛はなかった。(写真1)

臨床診断：乳頭腫の疑い。

処置および経過：同年4月11日、乳頭腫の疑い

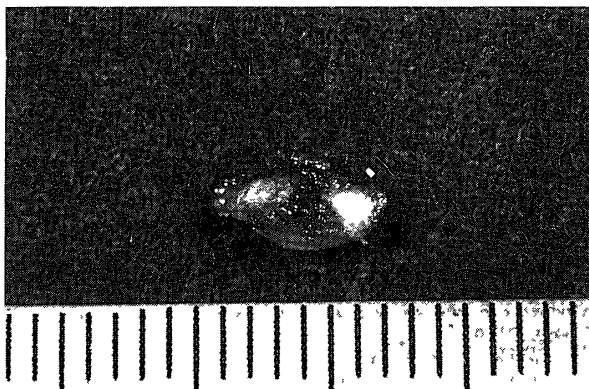


写真1 摘出物所見

のもとに、2%キシロカイン局所麻酔下にて、腫瘤切除術を行なった。現在、術後約4ヵ月を経過したが、再発などの異常所見は認められず、経過は良好である。

病理組織学的所見：腫瘤は切除後、直ちに10%中性緩衝ホルマリン溶液にて固定し、通法にしたがいパラフィン切片を作製した。ヘマトキシリン・エオジン染色では、摘出物は過錯角化を伴った重層扁平上皮により被覆され、乳頭状に隆起しており、延長した上皮脚間の固有層は泡沫細胞で満たされていた。この細胞核は小型で、ヘマトキシリンに濃染し、細胞質はエオジンに淡染していた。上皮直下の結合織中にはリンパ球、形質細胞、マクロファージ主体の炎症性細胞浸潤と、一部にリンパ濾胞の形成が認められ




写真2 病理組織像

延長した上皮脚間の固有層は泡沫細胞(矢印)で満たされ、一部にリンパ濾胞(矢頭)の形成が観察される。(HE染色, ×40)

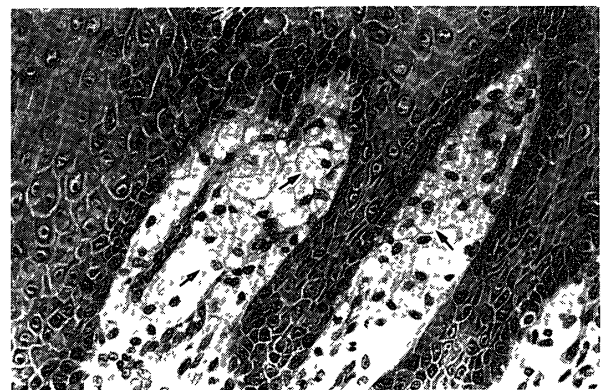


写真3 病理組織像

上皮脚間の粘膜固有層には、腫大した泡沫細胞(矢印)が観察される。(HE染色, ×160)

た。なお、Touton型巨細胞は認められなかった(写真2, 3)。

泡沫細胞の由来を免疫組織化学的に検索するために、組織球のマーカーとしてCD-68 (DAKO社製), Lysozyme (DAKO社製),  $\alpha_1$ -Antitrypsin (DAKO社製)の抗体を、また神経組織、軟骨細胞、脂肪細胞に広く分布しているS-100蛋白 (DAKO社製)の抗体を用い、二次抗体以降ストレプトアビジン・ビオチン法 (HISTOFINE, ニチレイ社製)にて行なった。結果は、泡沫細胞の細胞質にCD-68の陽性所見が観察されたが、S-100蛋白, Lysozyme,  $\alpha_1$ -Antitrypsinでは陽性所見は認められなかった(写真4)。

**病理組織診断：疣贅型黄色腫**

## 考 察

疣贅型黄色腫は、1971年 Shafer<sup>2)</sup>により初めて報告されて以来、20余年を経過しているが国内外を通じて、未だ報告例は比較的少ない。本邦では三宅ら<sup>4)</sup>が内外における報告例155例について統計的に検索している。それによると、平均年齢は50歳で中高年層に多く見られ、好発




写真4 免疫組織像  
上皮脚間に存在する泡沫細胞(矢印)は、CD-68陽性所見を示している。(CD-68,  $\times 360$ )

部位は歯肉と歯槽粘膜であると報告しており、いずれも人種差や地域差がないと述べている。その後、上村ら<sup>4)</sup>は本邦での報告例45例について統計的に検索を行い、同様の結果を得ている。本症例は、報告例の平均年齢に近く、発生部位も歯肉という好発部位であり、比較的典型的なものであると思われた。

本疾患の臨床診断としてその肉眼的表面性状が類似していることから、乳頭腫と診断されることが多い。佐藤ら<sup>5)</sup>は本邦における歯肉に発生した疣贅型黄色腫の臨床的診断名について検討しているが、その中で乳頭腫との診断が全体の65%であったと述べている。Kraemerら<sup>7)</sup>は陰茎に生じた疣贅性の腫瘤を二度にわたり疣贅性癌と診断し、広範囲の切除の後、疣贅型黄色腫と診断を得た例を報告している。本症例でも、臨床的には過剰角化により肉眼的に黄色状を呈さないためか疣贅型黄色腫との診断は得られず、乳頭腫の疑いという診断に至った。両者は基本的には良性の病変であり、周囲組織を含めた全摘出で問題はないと思われるが、肉眼的に類似している疣贅性癌との鑑別には注意を要するものと思われた。

本疾患の成因は未だ明らかとは言えないが腫瘍性疾患と言うよりはむしろ炎症性疾患との意見が支持されている<sup>6,8-12)</sup>。Zegarelliら<sup>13)</sup>は、本症例は限局的な刺激を受けやすい歯肉や歯槽粘膜に好発することより、外傷や炎症に対する反応性病変であると述べている。本症例では、上皮結合織にみられた多数の泡沫細胞以外に、リンパ球、形質細胞主体の炎症性細胞浸潤が認められ、リンパ濾胞の形成も観察された。また、腫瘍性疾患である真の黄色腫に出現するTouton型細胞が観察されなかったことから炎症性疾患と考えられた。

泡沫細胞に対する免疫組織染色では、これまでの報告<sup>11,12,14,15)</sup>と同様に組織球のマーカーであるCD-68が陽性反応を示したが、これに加え

て神経組織, 軟骨細胞, 脂肪細胞に広く分布しているS-100蛋白陰性との結果からマクロファージ由来であることが強く示唆された。すなわち本症例の成り立ちも, 慢性炎症により上皮の乳頭状増殖がおこり, それに続く慢性炎症による局所的な脂質代謝異常があり, これを貪食したマクロファージが泡沫細胞として出現したとの意見<sup>8,12,13,16)</sup>を支持するものと思われた。

### 結 語

今回われわれは, 60歳女性の7]相当部頬側歯肉に発生した疣贅型黄色腫の1例を経験し, 免疫組織学的検索を加えて報告した。

### 参考文献

1. Regezi JA, Sciubba J Verruciform xanthoma Oral Pathology-Clinical-Pathologic Correlations- 2nd edition, 1993, pp 190-191
2. Shafer WG Verruciform xanthoma Oral Surg 31 : 784-789 1971
3. 菊地正明, 飯塚芳夫, 林 進武, 手島貞一, 岡辺治男 Verruciform xanthoma の1例. 日口外誌 25 181-185, 1979.
4. 上村俊介, 福田仁一, 喜久田利弘, 山田長敬 口蓋歯肉に発生した Verruciform xanthoma の1例-光顕的, 電顕的観察-. 九州歯会誌 45 729-736, 1991.
5. 佐藤修一, 川村 仁, 茂木克俊, 小野寺健, 大家清 歯肉に発生した疣贅性黄色腫の2例. 東北大歯誌 12 55-60, 1993.
6. 三宅正純, 伊達岡陽一, 安井良一, 野村雅久, 田中浩二, 他本公亮, 深井直樹, 石川武憲, 下里常弘, 小川郁子, 高田 隆: 疣贅型黄色腫-自験4症例と文献151例からみた臨床病理学的検討-. 日口外誌 34 2430-2437, 1988.
7. Kraemer BB, Schmidt WA, Foucar E, Rosen T Verruciform xanthoma of the penis Arch Dermatol 117 : 516-518, 1981
8. 井出文雄, 奥田修平, 黒田秀雄, 内田安正, 吉田茂, 須田彰雄, 尾関 豊. Verruciform xanthoma の1例. 口科誌 28 75-81 1979.
9. 佐藤隆吉, 菊地正明, 藤田 靖, 林 進武: Verruciform xanthoma の1例. 日口外誌 27 : 628-632, 1981.
10. 大野朝也, 大野 敬, 宮島 浩, 足立 深, 森川重嗣, 渡辺 治 疣贅性黄色腫の1例. 日口外誌 32 269-273 1986.
11. 亀山忠光, 拜形幸司, 田中俊一, 富福司生 Verruciform xanthoma の2例(免疫組織化学的検討). 口科誌 35 : 638-643, 1986.
12. 三科正見, 根本隆一, 古田倫郎, 大野朝也 上顎歯肉部に発生した疣贅性黄色腫の1例-免疫組織学的, 電顕的観察-. 日口外誌 36 2544-2549, 1990.
13. Zegarelli DJ, Zegarelli-Schmidt EC, Zegarelli EV Verruciform xanthoma Further light and electron microscopic studies, with the addition of a third case Oral Surg 40 : 246-256, 1975
14. 上山吉哉, 松村智弘, 木村卓爾, 太田 洋, 英保裕和, 福田康夫 疣贅性黄色腫の1例. 日口外誌 34 : 2039-2044, 1988.
15. 松尾 朗, 高森 等, 横澤 茂, 内田 稔, 野中博子, 藤田裕紀 歯肉に発生した疣贅型黄色腫の1例. 日口外誌 39 : 75-77, 1993.
16. Zegarelli DJ, Zegarelli-Schmidt EC, Zegarelli EV Verruciform xanthoma A clinical, light microscopic, and electron microscopic study of two cases Oral Surg 38 : 725-734, 1974