

<臨床>上唇に発生した多形性腺腫の1症例

著者名(日)	西村 学子, 大内 知之, 安彦 善裕, 荒井 滋朗, 齊藤 正人, 藏口 潤, 小山 宏樹, 中出 修, 有路 博彦, 賀来 亨, 傳庄 信也
雑誌名	東日本歯学雑誌
巻	14
号	2
ページ	221-224
発行年	1995-12-31
URL	http://id.nii.ac.jp/1145/00008089/

〔臨床〕

上唇に発生した多形性腺腫の1症例

西村 学子, 大内 知之, 安彦 善裕, 荒井 滋朗,
齊藤 正人, 藏口 潤, 小山 宏樹, 中出 修, 有路 博彦,
賀来 亨, 傳庄 信也*

北海道医療大学歯学部口腔病理学講座
*傳庄歯科医院

(主任: 賀来 亨教授)
* (主任: 傳庄 信也院長)

Pleomorphic adenoma of the upper lip: Report of a case

Michiko Nishimura, Tomoyuki Ohuchi, Yoshihiro Abiko,
Jiro Arai, Masato Saito, Jun Kuraguchi, Hiroki Koyama,
Osamu Nakade, Hirohiko Arijii, Tohru Kaku, Shinya Densyoh*

Department of Oral Pathology, School of Dentistry
HEALTH SCIENCES UNIVERSITY OF HOKKAIDO
*Densyoh Dental Clinic

(Chief: Prof. Tohru Kaku)
* (Chief: Dr. Shinya Densyoh)

Abstract

Pleomorphic adenoma is the most common tumor of salivary glands involving both major and minor glands. However, tumors originating in the lips are reported to be rare. This paper reports a case of pleomorphic adenoma in the right upper lip of a 30-year-old female.

Key words: Pleomorphic adenoma, upper lip, minor salivary gland

緒 言

多形性腺腫は、唾液腺腫瘍のなかで最も発生頻度が高く、全唾液腺腫瘍の60~65%を占めている¹⁾。部位的には大唾液腺では耳下腺、小唾液腺では口蓋腺に好発し、口唇に発生する多形性腺腫は稀であるといわれている^{2,3)}。

今回、われわれは上唇に発生した多形性腺腫の1例を経験したので、文献的考察を加えて報告する。

症 例

患者: 30才, 女性
主訴: 上唇粘膜の腫脹

受付: 平成7年9月30日

初診:平成7年9月1日

家族歴・既往歴:特記事項なし

現病歴:数年前より, 上唇部の腫脹に気づくも疼痛などの症状がないため, そのまま放置していた。しかし, 最近になり腫脹が徐々に増大する傾向がみられたため, 某歯科医院を受診した。

現症

全身・顔貌所見:体格, 栄養ともに良好で, 特に全身的に異常所見は認められなかった。

口腔内所見:右側上唇部に, 直径約10mmで弾性硬, 可動性の腫瘍が存在していた。周囲との境界は明瞭であり, 表面は健康粘膜によって覆われていた。

臨床診断:右上唇粘膜下腫瘍

処置および経過:平成7年9月6日, 局所麻酔下にて腫瘍摘出術を施行した。摘出物の大きさは10×10×7mmの卵円形で, 断面は充実性で灰白色を呈しており, 周囲は線維性被膜で被われ, 周囲組織との癒着もなく, 容易に一塊として摘出された。術後約一ヶ月の現在, 局所再発もなく経過良好である。

病理組織学的所見:腫瘍は摘出後直ちに, 10%中性緩衝ホルマリンによる固定を行い, 通法に従い脱水の後, パラフィンに包埋し, 切片を作製して, ヘマトキシリン・エオジン染色を行った。腫瘍の最外層は線維性結合組織性被膜で被われ, 腫瘍内には腺管状, 索状胞巣を呈した上皮様細胞が著しく増殖しているのが観察され

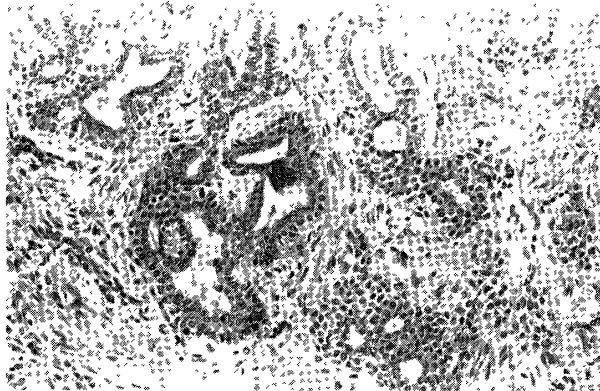

図1: 摘出物病理組織像
腺管構造部では内側の細胞と外側の細胞の2層から成っている。
腔内には好酸性の分泌物が観察される。
(ヘマトキシリン・エオジン染色, x200)

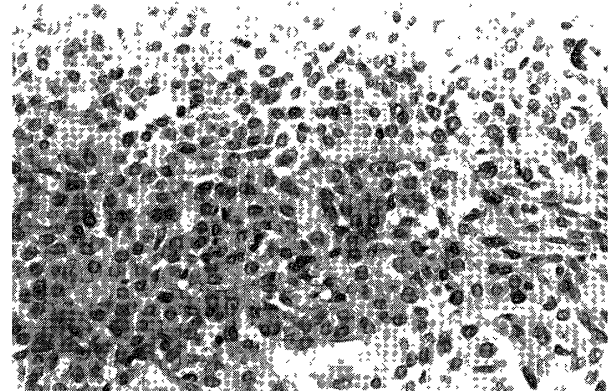


図2: 摘出物病理組織像
形質細胞に類似し, 核が一侧に偏在した, いわゆるplasmacytoid cellの充実性増殖が認められる。隣接する細胞との細胞間隙は拡大している。
(ヘマトキシリン・エオジン染色, x400)

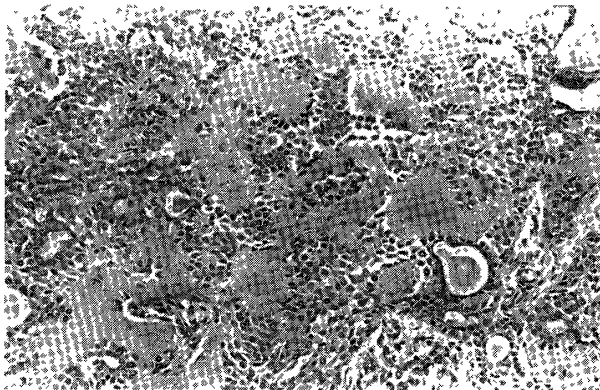


図3: 摘出物病理組織像
上皮成分が比較的充実性に増殖し, 所々に硝子化した間質が観察される。
(ヘマトキシリン・エオジン染色, x200)




図4: 摘出物病理組織像
紡錘形または星状形の細胞からなる粘液腫様部分が観察される。
(ヘマトキシリン・エオジン染色, x200)

た。腺管状胞巣部では上皮様細胞が2層性に配列し、腔内にはエオジン好性の分泌物が認められた(図1)。また、細胞質がエオジン好性の類円形の上皮様細胞、いわゆるplasmacytoid cellよりなる部分も認められた(図2)。間質は比較的乏しく、その一部には硝子化したところや僅かではあるが粘液腫様のところも観察されたが(図3, 4)、軟骨様組織などの所見はみられなかった。

病理組織学的診断：多形性腺腫

考 察

多形性腺腫は、唾液腺腫瘍の中で最も発生頻度が高く、全唾液腺腫瘍の60~65%を占めていると言われている¹⁾。発生部位では、耳下腺に最も多く、次いで口蓋腺となっており²⁾、口唇腺発生のもは7.5%にすぎない²⁾。上唇と下唇の発生率については、約90%が上唇での発生であると言われている^{2,9,10)}。上唇と下唇との発生頻度の差についてBernier¹⁰⁾は、上唇は下唇と比較して複雑な発生過程をとるため胎児期に上皮を迷入させやすいとしており、さらにKrolls and Hicks¹¹⁾は、下唇では咬傷、吸引、タバコやパイプの熱、および圧迫などによる刺激や外傷をうける機会が多く、そのためにリンパ球や形質細胞によって腫瘍となりうる能力をもった細胞が破壊されるかもしれないと推測している。上唇部発生例の中の左右別では、左右差がほとんど認められないとの報告や、左側に多いとの報告、右に多いとの報告もあり、意見の一致が得られていない^{2,10,12)}。また、発生年齢では、梶山ら²⁾によると、口唇に発生した症例は20歳代に多くみられ、平均年齢は42.3歳であったと述べている。自験例は、30歳女性の右側上唇に発生したものであり、口唇に発生した症例では好発年齢に一致する症例であった。

多形性腺腫の組織像は、様々な形態を呈する上皮成分と間質成分が種々の割合で混在して多

彩な組織像を呈するが、浜野(1991)¹³⁾はこの構成上皮細胞の分類を行っている。すなわち、導管上皮型、分泌細胞型、扁平上皮型、形質細胞型、筋上皮型と正常唾液腺を構成するどの細胞にも類似しない中間型に分類している。本症例は、腺管構造が主体であり、plasmacytoid cellからなる部分も観察されたことから、導管上皮型と形質細胞型の混在した型と叫ぶものであった。

結 語

上唇という発生部位的に稀な多形性腺腫の1例を経験したので、病理組織学的、若干の文献的考察を加えて報告した。

引用文献

1. 石川梧朗監修：口腔病理学 II. 第2刷, 永末書店, 京都, 1984, 718-728頁.
2. 梶山 稔, 黒川英雄, 橋本清徳, 野村信人, 矢野茂良.: 上唇に発生した多形性腺腫の1例. 日口外誌 30: 1000-1005 1984.
3. 岡本次郎, 森 昌彦: 多形性腺腫の臨床的病理学的研究. 日口外誌 23: 193-211 1977.
4. Thoma, K. H., Gorlin, R. J., Goldman, H. M., : Oral Pathology. 6th ed, Mosby Co, St Louis, 1960, p1003-1016.
5. 北村 武, 金子敏郎, 戸川 清, 野口 愷, 嶋田文之, 浅野 尚, 飯泉 修, 陳 瑞和, 塚本嘉一, 内藤準哉, 鳥居雅江: 耳下腺腫瘍の臨床—教室20年間の統計的観察—, 耳鼻臨床 64: 1286-1301 1971.
6. Foote, F. W. and Frazell, E. L.: Tumor of the major salivary glands. Cancer 6: 1065-1133 1953.
7. 藤林孝司, 小幡幸男, 曾田忠雄, 榎本昭二, 植木直之, 外堀章司, 伊藤秀夫, 清水正嗣, 小浜源郎, 中川茂美, 上野 正: 小唾液腺腫瘍の臨床的研究, 口科誌 21: 901-927 1972.
8. Chaudhry, A. P., Vickers, R. A., and Gorlin, R. J.: Intraoral minor salivary gland tumors. An analysis of 1414 cases. Oral Surg 14: 1194-1226 1961.
9. Ackerman, L. V. and Del Regato, J. A.: Cancer-diagnosis, treatment and prognosis. 3rd ed.

- Mosby, St Louis, p 706-736, 1962
10. Bernier, J L. Mixed tumors of the lip J Oral Surg 4 : 193-202 1946
 11. Krolls, S. O and Hicks, J L : Mixed tumors of the lower lip. Oral Surg 35 . 212-217 1973.
 12. 高沢一良, 船本長一朗, 中村 哲, 吉田 徹: 稀な多形性腺腫の1例. 金医大誌 12:297-302 1987.
 13. 浜野弘規: 唾液腺に発生した多形性腺腫の病理組織学的, 免疫組織学的, ならびに電子顕微鏡的研究. 歯科学報 97 : 459-494 1991.