

<臨床>下顎骨に発生した粘液腫の一例

著者名(日)	柴田 敏之, 眞 眞, 小西 慶克, 重住 雅彦, 村瀬 博文, 蔵口 潤, 大内 知之
雑誌名	東日本歯学雑誌
巻	14
号	2
ページ	225-229
発行年	1995-12-31
URL	http://id.nii.ac.jp/1145/00008090/

〔臨床〕

下顎骨に発生した粘液腫の一例

柴田 敏之, 有末 眞, 小西 慶克*, 重住 雅彦
村瀬 博文, 蔵口 潤**, 大内 知之**

北海道医療大学歯学部口腔外科学第二講座
* 幌向ファミリー歯科医院
** 北海道医療大学歯学部口腔病理学講座

(主任: 村瀬博文教授)
* (主任: 小西慶克院長)
** (主任: 賀来 亨教授)

A case of myxoma occurring in the mandible

Toshiyuki SHIBATA, Makoto ARISUE, Yoshikatsu KONISHI*, Masahiko SHIGEZUMI,
Hirofumi MURASE, Jun KURAGUCHI**, Tomoyuki OHUCHI**

Second Department of Oral Surgery, School of Dentistry,
HEALTH SCIENCES UNIVERSITY OF HOKKAIDO
* Horomui Family Dental Clinic
** Department of Oral Pathology, School of Dentistry,
HEALTH SCIENCES UNIVERSITY OF HOKKAIDO

(Chief: Prof. Hirofumi MURASE)
* (Chief: Yoshikatsu KONISHI)
** (Chief: Prof. Thoru KAKU)

Abstract

A case of myxoma occurring in the mandible is reported. A 33-year-old woman was referred to our hospital by her dentist for an investigation of the lesion revealed an intra-bony multilobular radiolucency. By biopsy, a pathological diagnosis of the myxoma was made. The surgical excision and curettage of the tumor were performed under general anesthesia. There was no evidence of recurrence one year after the operation.

Key words: myxoma, odontogenic myxoma myxofibroma, mandible.

受付: 平成7年9月30日

緒 言

粘液腫は、全身の軟組織、硬組織に発生する良性の腫瘍性疾患であるが、口腔領域では、顎骨に発生する比較的稀な疾患として知られている^{1,2)}。また、顎骨に発生する粘液腫は、多様な病態を示し、その診断に注意を要するとともに、腫瘍が浸潤性の増殖を示し、これに起因して高い再発傾向を示すため、治療上十分な注意を払う必要のある疾患としても知られている。さらに、粘液腫は、その大半が無症状に経過し、顎骨の膨隆、顔貌の変形等によって発見され、多くの場合、顎骨切除等の口腔機能、形態に大きな侵襲を及ぼす治療がなされている^{3,4)}。

今回、われわれは、う蝕治療のため訪れた近医歯科医により発見された比較的早期の粘液腫の一例を経験し、顎骨を保存する治療を選択し良好な結果を得たので、その概要を報告する。

症 例

患者：33歳女性。

初診：平成6年9月12日。

主訴：右側下顎臼歯部の精査。

家族歴・既往歴：特記すべき事項なし。

現病歴：平成6年9月8日う蝕治療のため近医歯科受診し、X線診査を受けたところ、右側下顎臼歯部に多房性の骨透過像を指摘され、精査を勧められ、平成6年9月12日紹介により当科来院。

現症：

全身所見：体格中等度、栄養状態良好、全身的に異常は認められなかった。

口腔外所見：顔貌は左右対称性で知覚麻痺等の異常所見なく、所属リンパ節にも腫脹、圧痛等の異常は認められなかった。

口腔内所見：6根尖相当頬側歯肉に直径10mm程の軽度腫脹が認められたが、被覆粘膜は表面滑沢で正常色を呈していた(写真1)。腫脹部で

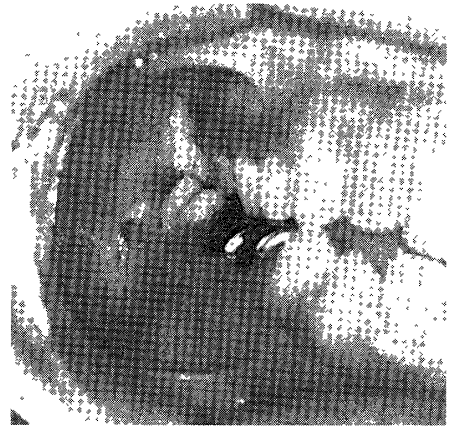

写真1 初診時口腔内

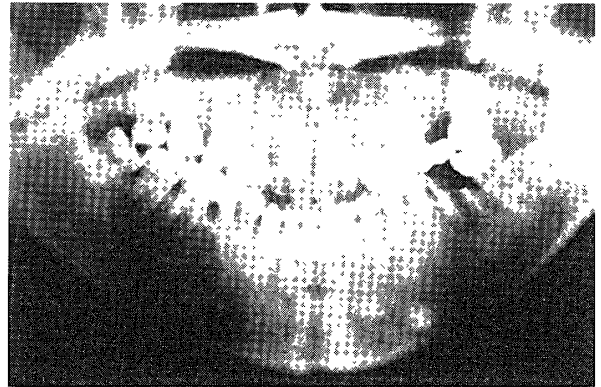


写真2 初診時オルソパントモグラフィー

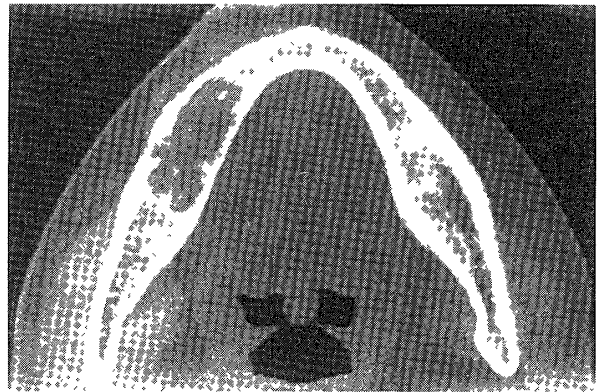


写真3 初診時CT像

は、一部羊皮紙様感を伴う骨膨隆が触知され軽度圧痛も認められた。6には軽度打診痛と、動揺を認めたが、他の歯牙には異常を認めなかった。また、電気歯髓診の結果、根管治療の施行されている65以外、全て正常生活反応を呈していた。

X線所見：オルソパントモグラフィーでは、4遠心から8近心に及ぶ範囲に多房性の骨透過

像を認めた(写真2)。CT像では、頬側皮質骨の軽度膨隆と頬舌側皮質骨の菲薄化が認められた(写真3)。

臨床検査所見；血液検査および尿検査所見等において、特記すべき異常は認められなかった。

臨床診断：右側下顎骨腫瘍の疑い。

処置および経過：上記臨床診断のもと平成6年9月19日、局所麻酔下において、 $\overline{6}$ 根尖相当部より生検を行った。生検時、頬側皮質骨の一部は菲薄化していたが、欠損は認められず、骨膜との癒着も認められなかった。骨の削除を行ったところ、粘液を少量伴う弾性軟の白色を呈する腫瘍が認められ、これを生検材料として採取した。生検の結果、粘液腫との病理組織診断を得た。このため、同年10月24日当科入院、翌10月25日全身麻酔下に口腔外アプローチによる、右側下顎腫瘍摘出術、 $\overline{765}$ 歯根端切除術を施行した。手術は舌骨の高さで、顎下部に約10cmの

皮膚切開を加え、下顎下縁に達した後、骨膜下にて剥離を行い、下顎骨を明示した。剥離は容易で下顎骨表面の骨に異常は認められなかった。骨の削除を行ったところ、骨内に白色の腫瘍が認められた(写真4)。腫瘍と骨との癒着は認められず、比較的容易に腫瘍の摘出が可能であった。また、下顎管は下方に圧排されて存在していた。このため、神経、血管束を被覆する骨の削除を行い、これを剥出し保存した(写真5)。腫瘍摘出後、ラウンドバーにて骨腔内の骨の削除と、 $\overline{765}$ の歯根端切除術を行い、洗浄、止血確認後、閉鎖創として手術を終了した(写真6)。術後、約1年経過した現在、再発、顎機能障害もなく、経過良好である。

病理組織所見：腫瘍組織は、全体的に粘液水腫様を呈し、線維成分に乏しく、濃縮した核と細長い突起を持った紡錘形の細胞が疎に配列して

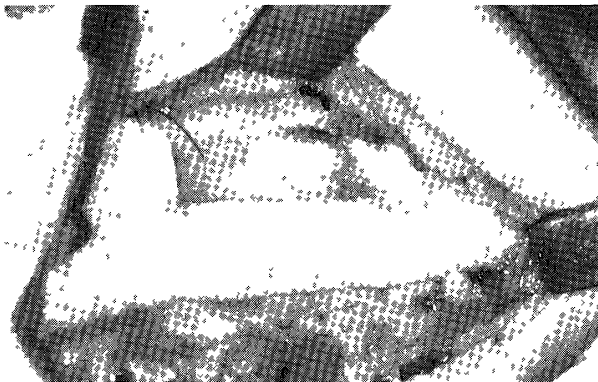


写真4 手術時所見

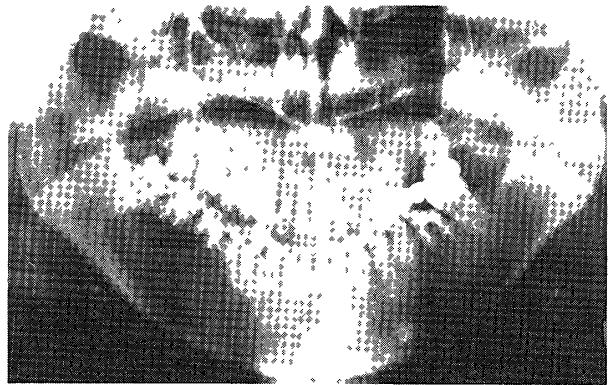

写真6 術直後オルソパントモグラフィー

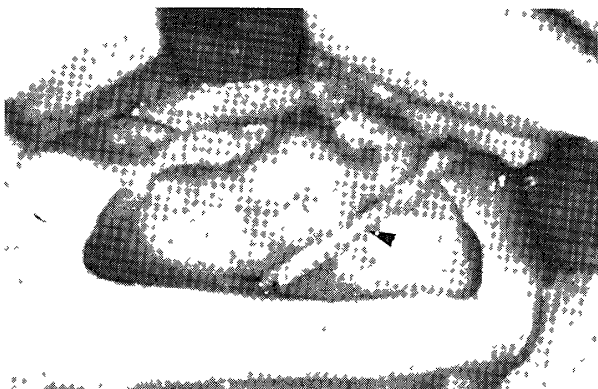


写真5 腫瘍摘出後の所見(矢印は下歯槽神経血管束を示す)




写真7 病理組織像

いるのが認められた(写真7)。また、検索した限りでは歯原性上皮は認められなかった。

病理診断：粘液腫。

考 察

顎骨粘液腫は、組織学的に結合織性粘液基質のなかに、膠原線維等を伴った線維芽細胞の疎な増生よりなる良性の腫瘍とされているが、粘液成分の多いものから、線維腫に近い性状を示すものまで、多様な像を示すことも知られており、場合によって粘液腫、粘液線維腫、線維粘液腫などとも呼ばれている。自験例の場合、全体的に粘液水腫様を呈し、線維成分に乏しく、疎に配列した紡錘形の細胞より成っており、ほぼ粘液腫の組織学的特徴を備えていた。

粘液腫の成因としては、大別して腫瘍の実質細胞を腫瘍性間葉系細胞、もしくは粘液芽細胞としこれらの増生によるものとする考え^{5,6)}と、腫瘍細胞は、本来、線維芽細胞で、これに粘液変性が加わったとする考え方^{7,8)}があり、いまだ統一された見解には達していないのが現状である。また、他の見解として、小田島ら⁹⁾は、顎骨粘液腫を電顕的に観察し、その中に、線維芽様細胞ばかりでなく、筋線維芽様細胞や組織球様細胞が混在していることを見出し、腫瘍細胞は未分化多分化能を持つ間葉系細胞に由来し、分化の過程で、線維芽様細胞が支配的となり、他の細胞が混在するとの仮説を述べている。さらに、腫瘍の由来として、歯原性か骨原性かとの論議が存在する。即ち、粘液腫が、顎骨に発生する頻度の高いこと、特に顎骨の有歯部に多く発生すること、組織学的に歯胚の中胚葉性組織に類似性が見られること、発生年齢の多くが、歯牙交換末期にあたることなどより、歯原性の腫瘍の可能性が強く示唆されている^{10,11)}。しかし、下顎頭に本腫瘍が発生した例の報告¹²⁾もあり、全てが歯原性とは考えられず、石川¹⁾が述べる様に、顎骨中心性粘液腫の全てが歯原性であるか、

否かについては問題があるものの、その大部分については、歯原性と考えるのが妥当と思われる。現在、本腫瘍を歯原性と診断するか否かは、腫瘍内に歯原性上皮、セメント質粒、および埋伏歯等が存在するか否かによってなされている¹⁾。しかし、これらのものが、発生時より腫瘍内に存在していたのか、2次的に腫瘍内に取り込まれたものなのかの判断は困難で、必ずしも明瞭に歯原性か否かを判別し得るものではないと考えられた。自験例の場合、検索した限り、これら歯原性上皮やセメント質粒等は認められなかった。

本腫瘍は被膜を形成することが少なく、骨への局所浸潤性をもつため、一般的には、悪性腫瘍に準じる治療が推奨されている^{7,13)}。しかし、1971年から1985年までの本邦において報告された粘液腫を文献的にまとめた野村ら³⁾の報告によると、搔爬摘出術が21例に施行され、その再発は1例であった。また、下顎体部から下顎枝に及ぶ広範囲の腫瘍に対し、腫瘍の摘出を行った後に、骨面を十分搔爬することで、再発なく経過した例の報告も多い^{14,15)}。したがって、処置法の選択においては、本腫瘍のもつ局所浸潤性を念頭に置き、レントゲン所見、臨床経過、手術所見、年齢、患者の疾患に対する理解等、多方面の因子を検討し、決定することが重要であると考えられた。自験例の場合、腫瘍が幸いにも比較的早期に発見され、健全な下顎骨下縁、皮質骨が多く残っていたこと、患者の疾患への理解が十分に得られ、緊密な経過観察が可能であったことなどにより、顎骨離断は施行せず、前述の治療法を選択し、顎骨の基本的形態と機能の温存を計ることが可能であった。

粘液腫は、その大半が無症状に経過し、顎骨の膨隆、顔貌の変形等によって発見され、比較的増殖の遅い腫瘍と考えられている。このことは、高度に歯科医療が普及している現在、う蝕治療などで撮影されるX線写真によって偶然発

見される可能性の高い疾患であるとも考えられ、自験例もしくは、これより早期の病変をわれわれ歯科医師が見出し、その予後に高い貢献を成すことが可能であると考えられた。

文 献

- 1) 石川悟朗 口腔病理学II 改定版 永末書店 京都 1982 pp491-494
- 2) 笠原和恵, 小林一三, 藤原敏勝, 西方 聡, 戸塚靖則, 福田 博, 井上農夫男, 飯塚 正, 進藤正信, 向後隆男, 雨宮 璋. 歯原性腫瘍の臨床的検討 口科誌 43 : 661-671, 1994
- 3) 野村城二, 田川俊郎, 平野吉男, 野村しげき, 畑中嗣生, 古田正彦, 村田睦男: 顎骨内粘液線維腫の二症例および本邦における文献的考察 口科誌36 : 226-238 1987
- 4) 沖津光久, 平沼康彦, 亀山達也, 中西 徹, 嶋田 淳, 阪本栄一, 山本美朗, 内海順夫: 下顎骨に発症した歯原性粘液腫の一例 日口外誌35 2126-2135 1989
- 5) Stout AP Myxoma, the tumor of primitive mesenchyme Ann Surg 127 706-719, 1948
- 6) Bruce KW and Royer RQ Central fibromyxoma of the maxilla Oral Surg 5 1277-1281, 1952
- 7) Thoma KH and Goldman HM Central myxoma of the jaw Am J Orthodontics and Oral Surg 33 532-540, 1947
- 8) 藤岡幸雄: 中心性顎骨線維腫の種々の相について 口科誌9 323-333 1960
- 9) 小田島哲世, 奥山富三, 古田 勲: 顎骨粘液腫の電顕的研究—特に組織発生について日口外誌26 106-113 1980
- 10) Kangur TT, Dahlin DC, Turlington EG Myxomatous tumors of the jaws Oral Surg 33 523-528 1975
- 11) Gundlach KKH and Schulz A Odontogenic myxoma, clinical concept and morphological studies J Oral Path 6 343-358 1977
- 12) Colburn JF and Epker BN Myxoma of the mandibular condyle oral Surg 33 351-355 1975
- 13) Barros RE, Dominquez FV, Cabrini RC Myxoma of the jaws Oral Surg 27 225-236 1969
- 14) 古田憲治, 金子賢一郎, 長谷川明 若年者下顎骨良性腫瘍に対する腫瘍全摘出一周囲骨削除手術とその経過 日口外誌25 . 345-352 1979
- 15) 普天間朝義, 松田耕策, 猪狩俊郎, 飯塚芳夫, 手島貞一: 特異な石灰化物を伴った歯原性粘液線維腫の一例 日口外誌30 . 1494-1500 1984