

<臨床>口蓋粘膜部に生じたNecrotizing sialometaplasiaの一例と本邦における文献的考察

著者名(日)	服部 裕歩, 三田村 治郎, 西村 学子, 大内 知之, 中出 修, 安彦 善裕, 江上 史倫, 金澤 正昭, 賀来 亨
雑誌名	東日本歯学雑誌
巻	18
号	2
ページ	397-401
発行年	1999-12-30
URL	http://id.nii.ac.jp/1145/00008471/

〔臨床〕

口蓋粘膜部に生じたNecrotizing sialometaplasiaの一例と 本邦における文献的考察

服部裕歩, 三田村治郎, 西村学子, 大内知之, 中出 修,
安彦善裕, 江上史倫*, 金澤正昭*, 賀来 亨

北海道医療大学歯学部口腔病理学講座
*北海道医療大学歯学部口腔外科学第一講座

(主任: 賀来 亨 教授)
*(主任: 金澤正昭 教授)

A case of necrotizing sialometaplasia in the palate and review of the Japanese literatures

Yuhō HATTORI, Jiro MITAMURA, Michiko NISHIMURA,
Tomoyuki OHUCHI, Osamu NAKADE, Yoshihiro ABIKO,
Fuminori EGAMI*, Masaaki KANAZAWA* and Tohru KAKU

Department of Oral Pathology, School of Dentistry,
Health Sciences University of Hokkaido
*First Department of Oral Maxillofacial Surgery, School of Dentistry,
Health Sciences University of Hokkaido

(Chief Prof Tohru KAKU)
*(Chief Prof Masaaki KANAZAWA)

Abstract

This report is a case of necrotizing sialometaplasia of the left hard palate in a 56-year-old Japanese male

The swelling was 20×20mm in diameter, with the ulcer in the center. The clinical diagnosis suggested the possibility of a tumor and the lesion was excised. Histopathologically the diagnosis was necrotizing sialometaplasia.

Seventeen cases of necrotizing sialometaplasia, including the present case, reported in Japan, are reviewed.

Key words : necrotizing sialometaplasia, hard palate, histopathology, statistic analysis

受付 平成11年10月18日

緒 言

Necrotizing sialometaplasia (壊死性唾液腺化生) は粘膜表面に潰瘍形成および紅斑を伴う唾液腺組織に広範囲にわたる扁平上皮化生を特徴とする炎症性疾患である。多くは自然治癒し再発もないと言われているが、病理組織学的に扁平上皮癌や、粘表皮癌との鑑別を要する疾患である^{1,2)}。その発生頻度は稀とされており、本邦においては16例の報告があるにすぎない。

今回われわれは、左側硬口蓋粘膜部に生じた壊死性唾液腺化生の一例を経験したので、本邦における報告例の統計的検索、および文献的考察を加えて報告する。

症 例

患 者：56歳 男性

初診日：1999年7月15日

主 訴：左側口蓋粘膜の腫脹

家族歴および既往歴：特記事項なし

現病歴：1999年6月、某歯科医院にて左側上顎第二大臼歯の抜歯を受けた際に、左側硬口蓋粘膜部に直径20mm大の潰瘍を伴った腫脹を指摘されたが、そのまま放置していた。その後、腫脹は縮小傾向にあったが消失しないため、精査目的にて同年7月、本学口腔外科を受診した。

現症：腫脹は硬口蓋正中より左側にかけ直径約20mmの範囲に存在しており、中央部には15×12mmの陥凹した潰瘍がみられた。潰瘍部は壊死組織におおわれており、ピンセットにて用意に剝離され、直径5mm大の骨露出が認められた。なお排膿、疼痛はなく、食事も通常どおり摂取できていた。

X線写真所見：X線断層撮影および頭部X線撮影(前頭後頭位・側方位撮影法)、頭部CT所見にて異常所見は認められなかった。

臨床診断：口蓋良性腫瘍の疑い

処置および経過：同日来、局所麻酔下にて口

蓋腫瘍の診断のもと左側硬口蓋粘膜潰瘍部および周囲組織の摘出を行った。骨との癒着はなく容易に摘出できた。

病理組織学的所見：摘出物は大半が既存の口腔粘膜上皮によって被覆された組織であったが、一部に上皮が脱落し表層がフィブリンによって被覆されている部分が認められた。フィブリン直下部は中等度のリンパ球、形質細胞主体の炎症性細胞浸潤を伴った肉芽組織からなっており、その深部の結合組織中には粘液腺からなる唾液腺組織がみられた。唾液腺組織の導管上皮はところどころで拡張しており、明らかな扁平上皮化生を伴ったところもみられ、一部には、口腔粘膜上皮の上皮脚との連続性を思わせるところも観察された。また、角化を伴った上皮島および、粘液様分泌物を伴った上皮島も観察された。

確定診断名：Necrotizing sialometaplasia

治癒経過および予後：異常所見は認められず、露出した骨面は経過とともに既存の粘膜によって被覆され、予後良好である。

考察：

Necrotizing sialometaplasia は1973年にAbramsら³⁾によって最初に報告された疾患であり、局所性虚血により生じた唾液腺梗塞巣にみられる反応性の良性病変である。本疾患の発症頻度は極めて少なく、Mesaら⁴⁾は、口腔領域での生検採取例中、わずかに0.03%に過ぎないと報告している。本邦では、われわれが渉猟し得た範囲では、本症例を含めわずかに17例であった(表1)^{6,8,9,11,15-19,21-25)}。その内訳をみると、男性で50~70歳代に、女性で10~20歳代に多く、男女比では男性に多くなっていた(表2)。部位では圧倒的に口蓋部に多く(95.2%)、特に硬口蓋での頻度が高くなっていた(表3)。肉眼所見では、潰瘍形成(66.7%)を示す症例が多く、大きさはほとんどが3cm以下であった(表1)。Brannonら⁵⁾は、米国で渉猟した69症例について、同様の統計的検索を行っているが、男

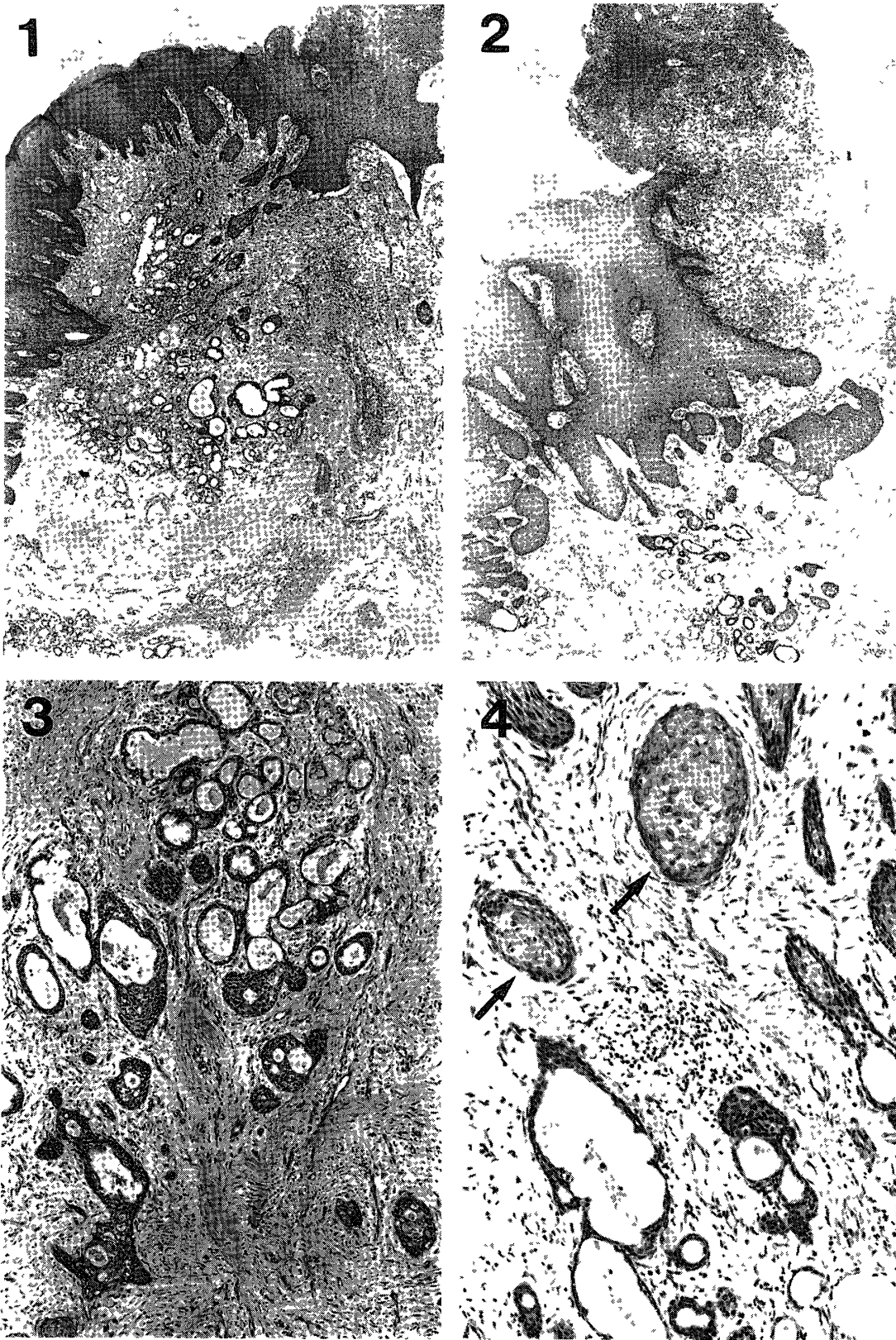


写真1 既存の口腔粘膜上皮下に粘液腺組織がみられ、導管の拡張、扁平上皮化生を思わせる像が観察される (H-E染色, ×120)。

写真2 口腔粘膜の一部に潰瘍形成がみられる (H-E染色, ×120)。

写真3 唾液腺組織の導管上皮は拡張し、不規則で、明らかな扁平上皮化生を伴っているところが認められる (H-E染色, ×300)。

写真4 胞巣内部には角質変性物を認める (H-E染色, ×500)。

表1 現在までの本邦におけるNecrotizing sialometaplasia症例報告

症例	報告者	年齢	性別	発生部位	局所所見
1	陳 (1980)	19	F	口蓋	潰瘍
2		75	F	口蓋	潰瘍
3	向後 (1982)	64	M	硬口蓋	1cm潰瘍
4	大沼 (1982)	37	M	前口蓋弓	1 2×0 9cm潰瘍
5	松浦 (1982)	70	M	軟・硬口蓋	潰瘍
6	篠原 (1984)	67	M	硬口蓋	2×2 cm潰瘍
7	吉村 (1985)	70	M	硬口蓋	3 2×2 3×0 9cm潰瘍
8	杉本 (1986)	23	F	軟・硬口蓋	2 2×1 4×0 3cm腫瘍
9	渡辺 (1986)	52	M	軟・硬口蓋	1×1 2cm潰瘍
10	鈴木 (1988)	61	M	硬口蓋	1×1 2cm穿孔
11	富塚 (1988)	22	F	硬口蓋	2 2×2 2cm潰瘍
12		26	F	硬口蓋	2×1 5cm潰瘍
13	市川 (1989)	31	M	硬口蓋	1 5×2 cm腫瘍
14	榊 (1994)	17	F	硬口蓋両側	2 4×1 4cm腫瘍 1 7×1 1cm腫瘍
15	岸本 (1996)	76	M	口底部	?
16	新宅 (1996)	21	F	硬口蓋	3×1 5cm腫瘍
17	自験例	56	M	硬口蓋	1 5×1 2cm潰瘍

表2 性別年齢分布

年齢(歳代)	男性	女性
10	0	2
20	0	4
30	2	0
40	0	0
50	2	0
60	3	0
70	3	1
80	0	0
計	10	7

表3 口腔内における部位別分布

部位	発症数	(%)
口蓋	16	(94)
硬口蓋	10	(53)
軟口蓋	0	(0)
硬軟口蓋	3	(18)
口蓋弓	1	(6)
その他*	2	(12)
口底部	1	(6)
計	17	(100)

*硬軟口蓋記載なし (陳, 石里ら⁶⁾)

女比は同様ほぼで、中高齢者が多いとの結果以外は、今回検索した本邦における結果とほぼ一致していた。Necrotizing sialometaplasia発生の部位、男女比、肉眼的所見には人種差はほとんどないものと考えられた。

病理組織学的に、腫瘍組織を思わせる扁平上皮に化生し、増殖する上皮島や口腔粘膜上皮の上皮脚の下方への増殖部と腺管構造の融合、および上皮内に粘液産生細胞がみられることより、しばしば扁平上皮癌や粘表皮癌と誤診されることがある⁷⁻²²⁾。これらのoverdiagnosisによるovertreatmentへの注意が指摘されている⁷⁻²²⁾。また、本疾患は通常数週から数ヶ月で自然治癒する⁶⁻²⁰⁾といわれており、再発も少ないことから、処置が必ずしも必要でないものと考えられる。しかしながら、本症例と同様に過去の報告例のほとんどが、病理組織像を提示していることから、切除による病理組織診断から診断の確定に至ったものと考えられる。

今後、病理組織診断によるoverdiagnosisを注意することはもとより、それ以前に肉眼的所見による適確な診断により不必要な切除を防ぐ必要があるものと思われた。

結 語：

口蓋粘膜部に生じたNecrotizing sialometaplasiaの1例を経験したので、若干の文献的考察を加えて報告した。

文 献

1. Peel, R L, Gnepp, D R Surgical Pathology of the Head and Neck volume 1 Ed Barnes, L, *Marcel Dekker, Inc*, New York, 1985, 541-542.
2. Regezi, J A, Sciubba, J J Oral Pathology Clinical Pathologic Correlations 3rd ed, *W B Saunders Co*, Philadelphia, 1999, 225-227.
3. Abrams, A M, Melrose, R J, Howell, F V Necrotizing sialometaplasia A disease simulating malignancy *Cancer* **32**: 130-135, 1973.
4. Mesa, M L, Gertler, R S, et al Necrotizing sialometaplasia frequency of histologic misdiagnosis *Oral Surg* **57**: 71-73, 1984.
5. Brannon, R B, Fowler, C B, Hartman, K S Necrotizing sialometaplasia A clinicopathologic study of sixty-nine cases and review of the literature *Oral Surg Oral Med Oral Pathol* **72**: 317-325, 1991.
6. 陳 嘉兆, 石 隼 豊, 恒川 新, 他: Necrotizing sialometaplasiaと思われる2症例(抄). *東邦医会誌* **27**: 711-712, 1980.
7. Grillon, G L and Lally, E T Necrotizing sialometaplasia literature review and presentation of five cases *J Oral Surg* **39**: 747-753, 1981.
8. 向後隆男, 進藤正信, 東 富男, 他 Necrotizing sialometaplasia の1例. *日口外誌* **28**: 755-760, 1982.
9. 大沼秀行, 寺山吉彦: Necrotizing sialometaplasia症例報告. *日耳鼻誌* **85**: 1591-1595, 1982.
10. Gahhos, F, Enriquez, R E, et al Necrotizing sialometaplasia Report of five cases *Plast Reconstr Surg* **71**: 650-657, 1983.
11. 篠原正徳, 高島昭博, 栗原憲二, 他: 口蓋部に発生したNecrotizing sialometaplasia の1例. *口科誌* **33**: 101-110, 1984.
12. Lucas, R B Pathology of Tumors of the Oral Tissues *Churchill Livingstone*, Philadelphia 1984, 339-341.
13. Wood, N K and Goaz, P W Differential Diagnosis of Oral Lesions 4th ed *Mosby Co* St Louis, 1991, 215-219.
14. Close, L G and Cowan, D F Recurrent necrotizing sialometaplasia of nasal cavity *Otolaryngol Head Neck Surg* **93**: 422-425, 1985.
15. Yoshimura, Y, Matsuura, R, Sugihara, T, et al Necrotizing sialometaplasia report of a case and review of the Japanese literature *J Osaka Univ Dent Sch* **25**: 171-176, 1985.
16. 杉本 明, 大野康亮, 道脇幸博, 他: 口蓋部に発生したNecrotizing sialometaplasiaの1例. *日口外誌* **33**: 597-602, 1987.
17. 鈴木正二, 藤田訓也, 重松久夫, 他: 骨欠損を伴うNecrotizing sialometaplasiaの1例. *日口外誌* **34**: 148-156, 1988.
18. 富塚謙一, 橋本賢二, 長谷川明子, 他: 口蓋部に発生したNecrotizing sialometaplasiaの2例と文献的考察. *日口外誌* **34**: 2438-2450, 1988.
19. 市川紀彦, 古澤清文, 氣賀昌彦, 他: 臨床的に多形性腺腫を疑わしめたNecrotizing sialometaplasiaの1症例. *日口外誌* **35**: 732-736, 1989.
20. Jensen, J L Surgical Pathology of the Salivary Glands Ed Ellis, G L, Auclair, P L, Gnepp, D R *W B Saunders Co*, Philadelphia, 1991, 60-66.
21. 榊 敏男, 梶 隆一, 和唐雅博, 他: 口蓋の両側に生じた壊死性唾液腺化生の1例. *日口外誌* **40**: 290-292, 1994.
22. 新宅雅幸, 松本喜雄: Necrotizing sialometaplasiaの1例. *病院病理* **14**: 19, 1996.
23. 渡辺哲章, 大石正道, 樋口勝規: 口蓋のNecrotizing sialometaplasiaの1例(抄). *日口外誌* **32**: 1719-1720, 1986.
24. 松浦良二, 斉藤 誠, 山藤絵理, 他: 口蓋腺のNecrotizing sialometaplasiaの1症例(抄). *口科誌* **33**: 867-869, 1983.
25. 岸本裕充, 櫻井一成, 高橋由美子, 他: 顎下部扁平上皮癌に口底部壊死性唾液腺化生を併発した1例(抄). *日口外誌* **42**: 1493, 1996.