〔臨　床〕

骨形成性エプーリスの3例について

大内　知之，八重樫和秀，吉川　泰子，
中出　　修，菅野　秀俊，阿部　英二，
高田　行久，賀来　　亨，奥山　富三，
九津見雅之＊

東日本学園大学歯学部口腔病理
＊東日本学園大学歯学部口腔外科Ⅰ

（主任：奥山　富三　教授）
＊（主任；金澤　正昭　教授）

A Report of Three Cases of Epulis Osteoplastica

Tomoyuki OHUCHI,Kazuhide YAEGASHI,Yasuko KICHIKAWA,
Osamu NAKADE,Hidetoshi KANNO,Hideji ABE,
Yukihisa TAKADA,Tohru KAKU,Tomizo OKUYAMA,
and Masayuki KUTSUMI ＊

Department of Oral Pathology,School of Dentistry,
HIGASHI-NIPPON-GAKUEN UNIVERSITY
＊Department of Oral Surgery,School of Dentistry,
HIGASHI-NIPPON—GAKUEN UNIVERSITY

(Chief：Prof.Tomizo OKUYAMA)
＊ (Chief：Prof.Masaaki KANAZAWA)

Abstract

Epulis is a clinical term describing a localized swelling of the gingiva,usually connective tissue,a common gingival disease.

Epulis osteoplastica－epulis with bone formation in the fibrous tissue—is an unusual lesion, and we report three cases of epulis osteoplastica. Histopathological finding of the 3 cases showed irregularly shaped bone formation in the proliferated fibrous and scarring tissue. The clinical features are discussed with a review of references.

Key words：Epulis fibrousa osteoplastica,bone formation

東日本学園大学歯学会 第5回学術大会（昭和62年2月28日）に発表。
受付：昭和62年4月28日

緒　　言

エプーリスは一般に歯肉部に発生した良性で限局性の腫瘤を総括した臨床診断名として広く用いられ，しばしば遭遇する疾患とされており，多くは炎症性ないしは反応性の増殖物である。病理組織学的にも今日に至るまでに各種の分類がなされており，その中でも腫瘤の線維組織中に硬組織の形成が明らかなものは骨形成性エプーリスと呼ばれている。その発現頻度は比較的少ないとされている[1)~3)]。

我々はこれまでに3例の骨形成性エプーリスを経験したので，その概要と共に，過去に報告されている約30症例についてその文献的考察を加えた。

症　　例

症例1

患者：下○政○　58歳．男性．

初診：昭和58年11月29日

主訴：$\overline{2|2}$歯肉部の腫瘤による咬合障碍

臨床経過および所見：約6ヵ月前より$\overline{2|2}$唇側歯内部に腫瘤の形成に気付くも症状なきために放置した。腫瘤は漸次増大し，咬合障碍を自覚するようになり，某歯科を受診した。腫瘤は示指頭大，弾性軟で表面粘膜は正常の口腔粘膜と同色を呈していた。

臨床診断：$\overline{2|2}$部エプーリス

処置：$\overline{21|12}$を抜歯し腫瘤を骨膜より剝離切除し，同部歯槽骨整形を施した。摘出物の表面は平滑，割面は表面と類似した，やや灰白色がかった色調をし，23×21×16mm（Fig. 1），軟X線所見では腫瘤の約⅔をしめる不透過像が認められ，その不透過像の周辺は不規則で顆粒状である（Fig. 2）。

病理組織学的所見：重層扁平上皮で被覆された腫瘤がみられ，上皮下に軽度の炎症細胞浸潤が認められる。腫瘤の主体は線維性の結合織であるが，その中には不規則な形をした小骨梁の形成が認められ，部位によっては膠原線維が束状で瘢痕状の線維組織から線維骨に移行している所見も認められる（Fig. 3，4）。この骨形成部は腫瘤の中央部付近のやや深めの部位にみられている（Fig. 5）。

病理組織診断：骨線維性エプーリス

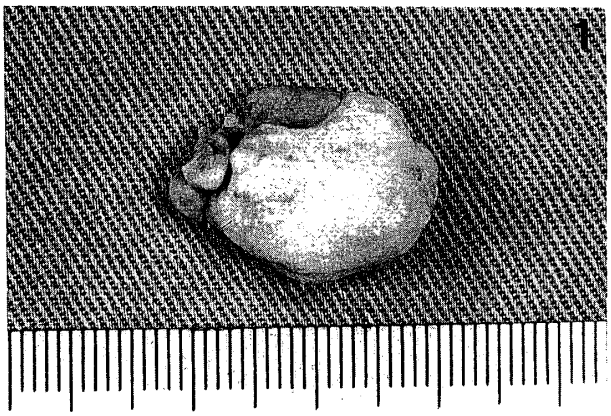

Fig. 1　Photograph of resective tissue (Case 1).

Fig. 2　Soft X-ray radiograph of Case 1.

Fig. 3　Low-power photomicrograph of Case 1 (H&E, ×40).

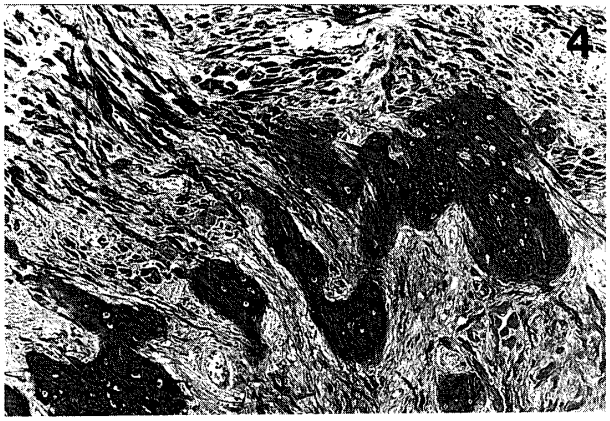

Fig. 4 High-power photomicrograph of Case 1 (Van Gieson staining×100).

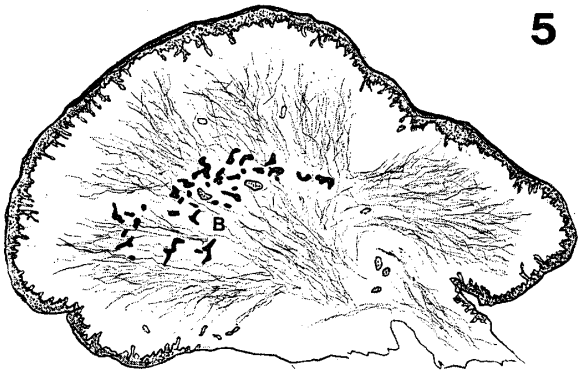

Fig. 5 Schematic diagram of bone formation (B) in the proliferated fibrous and scar tissue of Case 1.

症例 2

患者：朝○美○子　23歳．女性．

初診：昭和61年 8 月19日

主訴：$\overline{5|}$歯肉部の違和感

臨床経過および所見：以前より腫瘤の存在は自覚するも症状がないため放置していたが，齲蝕治療のため某歯科を受診し$\overline{5|}$部の腫瘤を指摘される。

臨床診断：$\overline{5|}$部エプーリス

処置：局所麻酔下にて腫瘤を全摘した。摘出物の肉眼的所見は陥凹部はあるものの表面は平滑で周囲歯肉と同色，12×3.5×4.5mm で，軟X線写真においては境界の明瞭，一部不明瞭で不規則な紐状の不透過像が認められた（Fig. 6）。

病理組織学的所見：線維性組織の中に骨組織の形成が認められる。骨組織は塊状あるいは梁状をなしており，線維性組織は緻密で軽度の炎症性細胞浸潤が認められる（Fig. 7）。骨形成部は腫瘤茎部から多少離れたところで認められる（Fig. 8）。

病理組織診断：骨線維性エプーリス

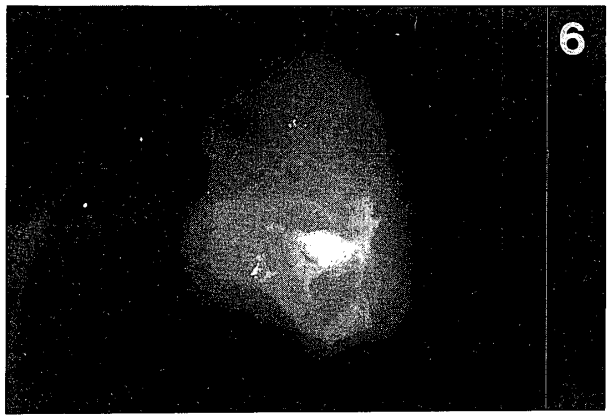

Fig. 6 Soft X-ray radiograph of Case 2.

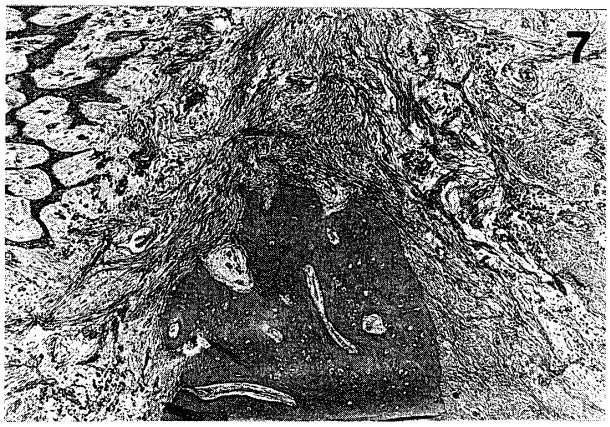

Fig. 7 Light-micrograph of Case 2 (H&E, X40).

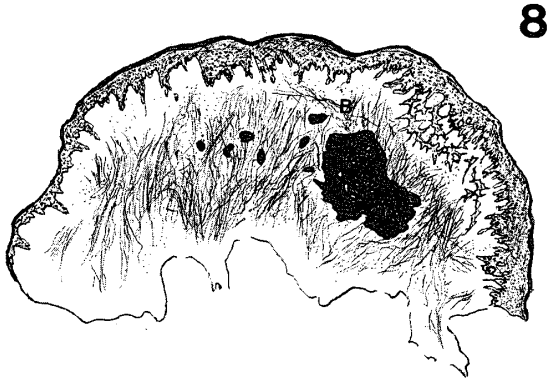

Fig. 8 Schematic diagram of irregulalrly shaped bone formation (B) of Case 2.

症例 3

患者：水○静○　36歳．女性．

初診：昭和61年11月27日

主訴：$\overline{43|}$部歯肉の腫脹

臨床経過および所見：11カ月前より $\overline{43|}$ 部頬側歯肉の腫脹に気付くも放置。その後8月中旬まで腫瘤は増大傾向にあったという。その後，腫瘤の増大傾向はなくなったが，改善がみられないため某歯科を受診し，当大学口腔外科を紹介され来院。口腔内は $\overline{43|}$ 部歯間が離開し，同離開部歯槽頂付近に頬・舌的にそれぞれ幅18～19 mm の腫瘤が認められた（Fig. 9）。腫瘤は弾性硬，周囲歯肉と同色を呈していた。

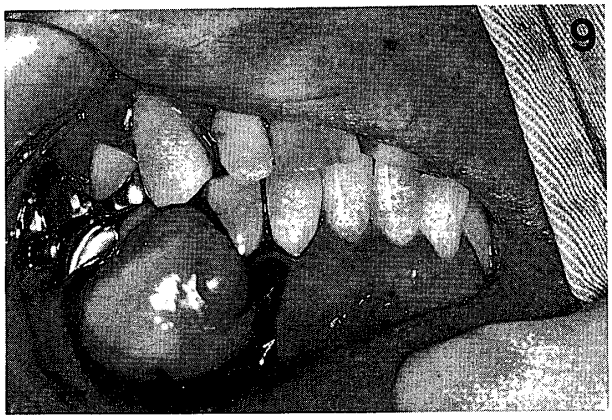

Fig. 9　Clinical photograph of Case 3.

臨床診断：$\overline{43|}$部エプーリス

処置：腫瘤茎部を含み歯槽頂部では骨と共に腫瘤を切除した。摘出物は肉眼的にはほぼ中央部（コル相当部）にくびれがあり頬舌的に区切られている。表面は平滑で（Fig. 10），軟X線所見では頬側，舌側，およびコル相当部において，顆粒状，線維状，紐状，平等など種々の不透過像が認められた（Fig. 11）。

病理組織学的所見：線維の密な組織中には多数の硬組織形成が認められる。硬組織は線維骨の構造を示すものが多く，広範囲にわたって小骨梁状，または塊状に認められる，中にはセメント粒様のものもみられる（Fig. 12）。この硬組織形成部は腫瘤茎部からの連絡はなく離れたところで認められる（Fig. 13）。また，線維組織中に軽度の炎症細胞浸潤が認められ，被覆上皮では軽度の錯角化，上皮突起の延長が認められた。



Fig.10　Photograph of resective tissue of Case 2.

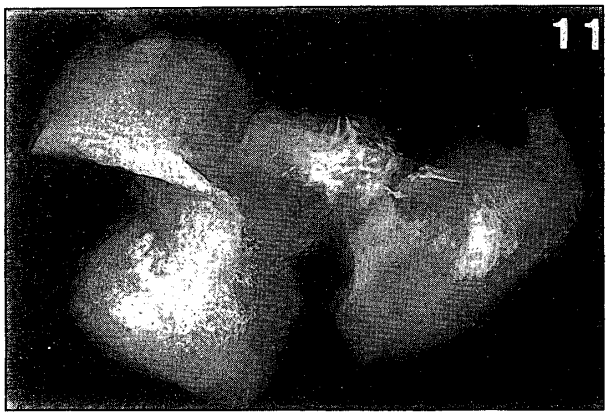

Fig.11　Soft X-ray radiograph of Cace 3.

Fig.12　Light-micrograph of Case 3　(H&E,× 100).

病理組織診断：骨線維性エプーリス

Fig.13 Schematic diagram of bone formation (B) in the proliferated fibrous tissue of Case 3.

考　　察

エプーリスという名称は現在では歯肉部の結合織から生じた限局性かつ良性の腫瘤を示す臨床的名称として用いられている[3)~7)]。その中でも骨形成性エプーリスは比較的頻度の少ないものとされている。

本邦においてもエプーリス自体は発現頻度が比較的高いものとされ，多くの報告がある。しかし，分類等については未だ見解の一致に至らない部分もある。正木の分類では線維性と巨大細胞性に大別し，さらに線維性のものを肉芽腫性，線維血管性，線維骨形成性に分類している[4)]。また，伊藤は炎症性，腫瘍性，巨細胞性の3つに大別しさらに炎症性を肉芽腫性，線維性，血管腫性，末梢血管拡張線維性に，腫瘍性を線維腫性と骨線維腫性に分類した[3)]。山村らは炎症性，腫瘍性，その他とし，炎症性を肉芽腫性，線維性，骨形成線維性，白亜質形成性，末梢血管拡張線維性に，腫瘍性を線維腫性，線維骨腫性，骨腫性，線維白亜質腫性，白亜質腫性，血管腫性に，その他を巨細胞性，先天性に分類した[8)]。その他，石川・秋吉らは肉芽腫性，線維性，血管腫性，線維腫性，骨形成性，巨細胞性の6種に分類している[1)]。その他に都築[9)]，岩崎[10)]，好士[6)]，Spouge[33)]らによってもエプーリスの分類が試みられているが，エプーリスを単に炎症に基ずいた反応性の組織増殖ととるか，真の腫瘍をもその範疇に含むかでその仕方が分かれてきている。正木[4)]，Dauson & Struther（文献の11より引用），Siegmund & Weber（文献の6より引用），Norberg（文献の6より引用），Haupul（文献の7より引用），Axhausen（文献の7より引用）による炎症説，伊藤[3)]，石川・秋吉[1)]，川島ら[8)]による炎症性と腫瘍性に分ける説などがある。

今回我々は，広く用いられている石川らの分類に準じて分類した[1)]。石川・秋吉[1)]らによると，骨形成性エプーリスの中には線維性エプーリスの化生によって骨組織が形成されたもの（骨線維性エプーリス），顎骨内部に発生する化骨性線維腫あるいは線維骨種と同様な組織像を呈するもの（線維骨種性エプーリス），稀に骨組織が大量に形成されたもの（骨種性エプーリス），があるとされ[1)]，今回経験した3例はすべて骨線維性エプーリスと診断された。

前述したように骨形成エプーリスは比較的頻度の少ないものとされているが，過去の報告例をもとに出現頻度，発現部位など文献的考察を行った[2)~36)]。本邦においては2.2%から22.2%と報告者により差が認められる（Table. 1）。当教室を含めた1222症例中120症例（約10%）に骨形成が認められた。

次に，発現部位についてみるとエプーリス全般では石川らによると，上顎前歯部にもっとも多くみられ，ついで大臼歯部，犬歯・小臼歯部であり，下顎前歯部は比較的少なく，歯槽突起のいずれの部分にも生じるが，一般に歯間部の歯肉に多く，歯槽突起の外側すなわち唇側ないし頬側に生じるものが多いとされている[1)]。骨形成性エプーリスについて考察を加えると，上下顎的においては約60%が上顎で，部位別では上顎臼歯部に多く，ついで上顎前歯部，下顎臼歯部，下顎前歯部の順となっている（Table. 2）。上下顎の比率は本邦のエプーリス全体にお

Table. 1　Frequency of Epulis Osteoplastica in Japanese reports

正木	(1938)	5 in	33 cases	(15.1%)
伊藤	(1958)	5 in	129 cases	(3.8%)
好士	(1959)	11 in	154 cases	(4.6%)
千野	(1959)	1 in	37 cases	(2.7%)
吉田、佐藤	(1963)	5 in	26 cases	(19.2%)
岡ら	(1963)	1 in	45 cases	(2.2%)
石川、秋吉	(1969)	26 in	341 cases	(7.8%)
藤岡ら	(1969)	6 in	32 cases	(18.8%)
加藤	(1971)	4 in	60 cases	(6.7%)
岩崎ら	(1976)	14 in	63 cases	(22.2%)
堂原ら	(1978)	3 in	51 cases	(5.8%)
坂本ら	(1980)	2 in	73 cases	(2.7%)
石田ら	(1981)	34 in	160 cases	(21.3%)
大内ら	(1987)	3 in	18 cases	(16.7%)
		120 in	1222 cases	(9.8%)
Non－ Japanese report				
Cooke	(1952)	20 in	78 cases	(25.8%)
Brown	(1956)	33 in	287 cases	(11.5%)
Bhasker & Jascoway	(1966)	99 in	376 cases	(26.3%)
		152 in	731 cases	(20.8%)

Table. 2　Position of occurence of Epulis Osteoplastica (no. of cases)　《症例数》

		唇（頬）側	舌（口蓋）側	歯槽堤頂	不　明	計　(%)	
上　顎	前歯部	4	3	1	1	9 (28.0%)	19 (59.4%)
	臼歯部	6	2	1	1	10 (31.3%)	
下　顎	前歯部	1	0	3	2	6 (18.8%)	13 (40.6%)
	臼歯部	2	2	2	1	7 (21.9%)	
計　(%)		13 (40.6%)	7 (21.9%)	7 (21.9%)	5 (15.6%)	33	

ける傾向と類似しているが，前歯部と臼歯部の比率はエプーリス全体のものとは異なり，臼歯部に多く発現する傾向がみられる。腫瘤の大きさについては，滝川らは炎症性エプーリスはさらに大なる傾向を示すとしており[15)17)]，また大きさと来院するまでの期間については，水野らは4カ月～25年(平均5年)としている[22)]。今回の検索では小指頭大から鶏卵大ぐらいのものが多かった。腫瘤の大きさと来院するまでの期間（放置時間）については，小鶏卵以上の比較的大きなものになると，来院までの期間は長くなる傾向がみられるが，それよりも小さなものになると特にそのような傾向はみられない（Table. 3）。

また，性差をみると全体としては女性に多く，男性：女性は1：2となっている。

年齢では30～40歳代に多い傾向が認められた（Table. 4）。

エプーリスの発生原因については明かではないが，その誘因としては組織代謝・内分泌代謝の変調，血管運動障害などの全身的なものと，不良補綴物，高度の歯石沈着，残根，齲窩などによる機械的および慢性的刺激といった局所的なものがよく挙げられるが[6)10)]，その中でも骨質

Table. 3 Size of swelling and time till clinical treatment (no.of cases) 《症例数》

	3ヵ月未満	6ヵ月未満	1年未満	3年未満	5年未満	5年以上	不　明	計
小　豆～大 豆 大	0	0	1	0	1	0	0	2
小指頭～示指頭大	0	1	2	0	1	1	1	6
雀　卵～拇指頭大	0	2	0	1	2	1	3	9
胡　桃～鳩 卵 大	1	1	2	0	0	3	1	8
小鶏卵～鶏 卵 大	0	0	1	2	0	2	0	5
鵞　卵 大 以 上	0	0	0	0	1	1	0	2
Total	1	4	6	3	5	8	5	32

Table. 4 Age and sex of patients with Epulis Osteoplastica

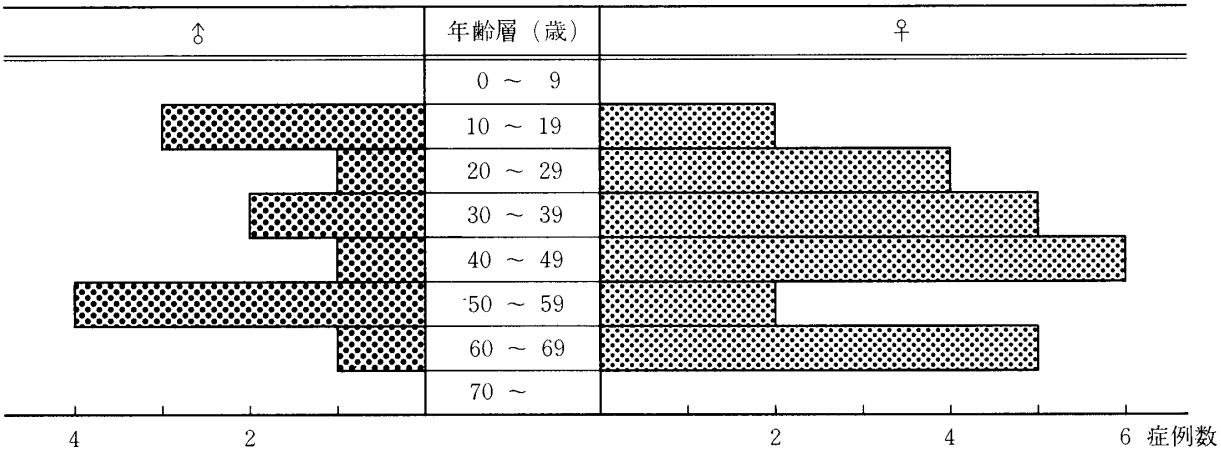

の形成機序に関しては，瘢痕化した結合織に骨新生をきたしたという意見や，歯肉腫の中に歯槽骨の一部として以前からあったものに改造機転が加わった結果によるといった説がある[19]。正木は炎症性変化を基盤とした結合織の増殖と骨組織形成としている[4]。また，Brown らは骨形成の所見は常に腫瘤の内部にみられ，歯槽骨から骨梁によって連絡された骨質の形成はないとしているが[2]，滝川らのように歯槽骨との連絡例を挙げているものもある[15][17]。藤田らは骨芽細胞，脂肪細胞，組織球などの分化した細胞に変化しうる間葉系細胞の存在を示唆し[18]，石川らも骨の形成には多少とも細胞が積極的に関与するとし[1]，照屋らは歯根膜線維の骨形成能を有する細胞に由来するとしている[31]。今回の3例についてもその詳細は明かではないが，Fig. 5，8，13にみられるように歯槽骨から骨梁によって連絡された骨の形成は認められず，瘢痕化した結合織内に骨新生をきたした症例と思われる。但し，症例・3においてはセメント質様構造を示す硬組織が認められたことにより，歯根膜由来の可能性を示唆している。

結　　語

今回，我々は3例の骨形成性エプーリス（骨線維性エプーリス）を経験したので，若干の文献的考察を加えてその概要を報告した。

文　　献

1．石川梧朗，秋吉正豊：口腔病理学II，229–240，永末書店，東京，1982.
2．Brown,G.N.Darlington,C.G.&Kupfer,S.R.：A clinicopathologic study of alveolar border epulis with special emphasis on benign giant-cell tumor, Oral Surg., 9；765–775,1956.
3．伊藤秀夫：エプーリス（Epulis），歯界展望，15；245–261，1958.

4．正木正：所謂「エプーリス」の本態に関する病理組織学的考察，歯科学報，35；289-311，1930.
5．定永正明，新里吉一，浅井栄暢：いわゆるエプーリスについて，耳鼻咽喉科，36；397-401，1964.
6．好士和夫：エプーリス（歯肉腫）の臨床的ならびに組織学的研究，口病誌，26；1666-1682，1959.
7．吉田欣也，佐藤莞爾：エプーリスの臨床的，病理組織学的研究，歯科医学，26；250-256，1963.
8．川島康，井上慶一，高山暉邦，西田康彦，河原裕憲，枝重夫，山村武夫：骨腫性エプーリス（Epulis Osteomatosa）の1症例，歯科学報，70；1925-1928，1932.
9．都築正男：「エプーリス」に就いて，口科誌，46；729-741，1932.
10．岩崎弘治，梶川幸良，大西真：エプーリス63症例の臨床的観察，日口科誌，22；332-337，1976.
11．張丕明：本学における6年間のエプーリス患者の臨床統計的観察，歯学，58；212-221，1970.
12．加藤裕生：Epulisの組織学的研究，愛院大歯誌，9；55-64，1976.
13．坂本忠幸，中西聡，得津悟，高木健次，宮田和幸，和田健，森田展雄，槇野可代二：口腔領域疾患の臨床病理学的検討第3報エプーリス，日口外誌，26；1011-1016，1980.
14．石田武，長谷川清，小川裕三，吉岡千尋，青葉孝明，八木俊雄：エプーリスの分類と自験例の160例の集計観察，口科誌，30；14-23，1981.
15．滝川富雄，須川委洪，飯田喜八郎，戸木田信昭，朝日紀之，鈴木基正：骨形成性エプーリスの6例，歯科時報，25；10-16，1971.
16．増田敏雄，増田哲子：骨線維性エプーリスの1症例，日歯科評論，330；481-483，1970.
17．滝川富雄，横井繁，中村泰山，小菅隆：下顎前歯部に生じた骨質の形成を伴えるエプーリスの2例について，日大歯学，41；384-388，1966.
18．藤田浄秀，林田定昭，今村正克：骨線維性エプーリスの1症例，日口外誌，18；194-197，1972.
19．梶山稔，銅城将紘，古賀久保，福山宏，司城義光：巨大なる骨線維腫性エプーリスの1例，九州歯会誌，25；642-645，1972.
20．戸高勝之，水城晴美，河村哲夫，松島凛太郎，小野敬一郎，岡野秀成，花井康，小野史郎，柳沢繁孝：骨形成性エプーリスの1例，日口外誌，31；2158-2162，1985.
21．河野生司，伊藤隆利，山田透，与儀実彦，伊東武嗣：骨形成性エプーリスの1例，日口外誌，30；521-525，1984.
22．高木澄雄，筧敏雄，中島仁一，江藤一之，塚本喜作，小島健，鈴木敏之，北島晴比古，成田令博，内田安信：線維骨腫性エプーリスの1症例について，日口外誌，27；1507-1510，1981.
23．水野明夫，鈴木有一，越前和俊，佐藤良三，畠山節子：骨形成性エプーリスの1症例，岩手歯誌，1；169-176，1976.
24．大井浩，三宅正彦，堀稔，金子治，小田泰之，石井俊彦，風間敏禎，松江高光，工藤逸郎：骨形成性エプーリスの5例，日大歯学，61；9-15，1987.
25．岡光夫，山崎勝栄，五十嵐晶子，富田瀏：エプーリス45例について（会），日口外誌，9；309，1963.
26．松村隆司，岡野博郎，筒井豊，南正史：骨腫性エプーリス（Epulis Osteo-matosa）の一例（会），歯科医学，37；678，1974.
27．石川武憲，安原弘通，渡辺義明，吉岡済，増田屯：Eplis osteoplasticaの一例（会），日口外誌，18；690，1972.
28．千野武広：エプーリス37例の臨床病理学的観察（会），日口外誌，5；236，1974.
29．稲葉修，高橋充，山下公士，加納晴彦：骨を含むエプーリスの2症例（会），歯科医学，36；678，1982.
30．井上温雄，白根宏二，長沼恵子，山崎嘉幸：骨形成性エプーリスの1例（会），日口外誌，28；2236，1982.
31．照屋正信，山城正宏，友寄喜樹，金城孝，宮里修，木村和弥，仲宗根康雄：上顎に生じた巨大な周辺性化骨性線維腫について，日口外誌，29；920-925，1983.
32．Bhaskar,S.N.and Jacoway,J.R.：Peripheral fibroma and peripheral fibroma with calcification: report of 376 cases,JADA,73；1312-1320,1966.
33．Spouge,J.D.：Oral pathology,225-234,Mosby Co,St Louis,1973.
34．Cooke,B.E.D.：The giant-cell epulis histogenesis and natural history,Brit.Dent.J.93,13-16,1952.
35．藤岡幸雄，小笠原佑吉，佐藤良三，小川武正，黒田雅行：最近2年間に経験したEpulisの臨床ならびに病理組織学的検討，口科誌（会），18；238，1969.
36．堂原義美，山下佐英：エプーリス51例の臨床統計的観察，鹿大医誌，30；545-550，1978.