

訂正のお願い

東日本歯学雑誌第12巻第1号74頁の写真を下記カラー写真に訂正致します。

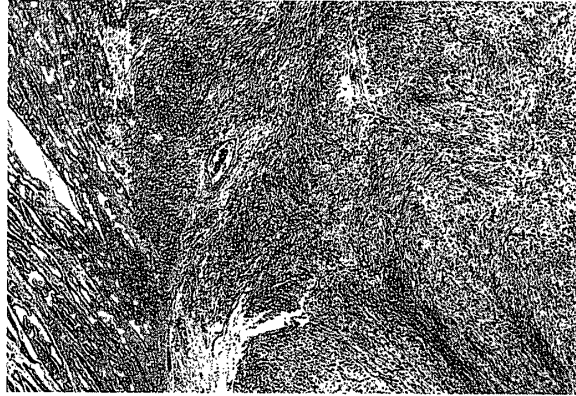


写真6 光顕写真 (マッソントリクローム染色)
腫瘍細胞は固有筋層の平滑筋組織と同様に赤染しており、青染した膠原線維とは区別される。




写真7 光顕写真 (Muscle actinの免疫組織化学染色)
筋組織と共に腫瘍細胞の一部は茶褐色の陽性所見を示している。