

〔臨床〕

## 歯牙腫を合併した石灰化歯原性嚢胞の1例

荒井 滋朗, 西村 学子, 大内 知之  
安彦 善裕, 金澤 正昭\*, 賀来 亨

北海道医療大学歯学部口腔病理学講座  
\*北海道医療大学歯学部口腔外科学第1講座

(主任: 賀来 亨教授)  
\* (主任: 金澤正昭教授)

## A case of calcifying odontogenic cyst with odontoma.

Jiro ARAI, Michiko NISHIMURA, Tomoyuki OHUCHI,  
Yoshihiro ABIKO, Masaaki KANAZAWA\*, and Tohru KAKU

Department of Oral Pathology, School of Dentistry  
HEALTH SCIENCES UNIVERSITY OF HOKKAIDO  
\*Department of Oral Surgery, School of Dentistry  
HEALTH SCIENCES UNIVERSITY OF HOKKAIDO

(Chief Prof Tohru KAKU)  
\* (Chief Prof Masaaki KANAZAWA)

### Abstract

A calcifying odontogenic cyst with complex odontoma arising in the mandible of a 19-year-old male is reported. Histopathological finding revealed a cyst wall lined by reticular epithelial cells with numerous ghost cells and complex odontoma surrounding it. Elastica van Gieson stain showed the ghost cells in the mineralized tissue.

**Key words** Calcifying odontogenic cyst, Odontoma, Mandible

### 緒 言

1962年にGorlinら<sup>1)</sup>によって、初めて報告された石灰化歯原性嚢胞は、嚢胞壁上皮が歯原性上皮に類似しており、その上皮内にghost cellや石

灰化物が存在する嚢胞で、その発生頻度は比較的まれである<sup>2-4)</sup>。今回われわれは、歯牙腫を伴った石灰化歯原性嚢胞の1例を経験したので、その概要について報告する。

受付: 平成7年3月31日

## 症 例

患 者：19歳 男性

初 診：1990年2月19日

主 訴：左側下顎前歯部の腫脹

家族歴：特記事項なし

既往歴：3～4歳頃よりネフローゼ症候群により加療中である。

現病歴：1989年11月中旬より $\overline{23}$ 根尖相当部に自発痛が出現し、症状が消失しないため某歯科医院を受診、その際X線検査により、X線不透過像を指摘され、本学附属病院口腔外科を紹介された。

### 現 症

顔貌所見 顔貌は左右対称であり、皮膚も健常色を呈していた。

口腔内所見  $\overline{23}$ 唇側歯肉に腫脹は認められず、被覆粘膜も健常色であったが、触診にてわずかに骨の膨隆および圧痛を認めた。電気歯髄診の結果では $\overline{1245}$ は生活歯であり、 $\overline{3}$ は歯内療法中であった。

X線所見  $\overline{23}$ 歯根部が開大し、同部に比較的

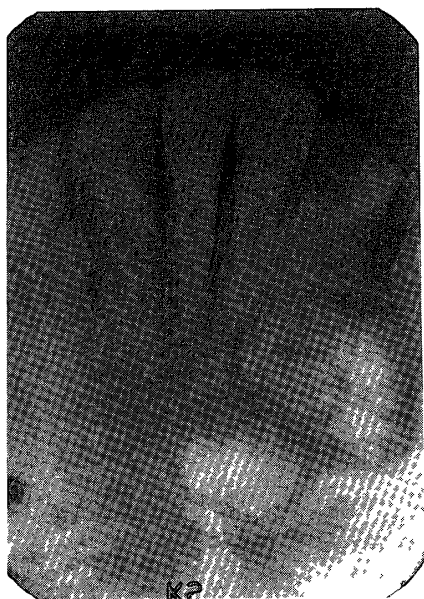


写真1

$\overline{23}$ 歯間部および $\overline{2}$ の近心側根尖にX線不透過像を認める。

境界明瞭な小指頭大の不透過像を認め、その近心側 $\overline{2}$ 根尖部に境界明瞭な小豆大の不透過像を認めた(写真1)。

臨床診断：歯牙腫

処置および経過 上記の診断のもとに、左側下顎孔およびオトガイ孔への伝達麻酔と浸潤麻酔を施し、腫瘍摘出術を行った。手術時の所見では、 $\overline{23}$ 唇側皮質骨は菲薄であり、腫瘤は線維性結合織に被われていた。現在術後約4年を経過するも、再発などの異常所見は認められず、経過良好である。

病理組織所見 摘出物は摘出後直ちに、10%中性緩衝ホルマリン溶液にて固定した。通法に従いパラフィン切片を作製し、H・E染色およびElastica van Gieson染色を行った。摘出物は、エナメル上皮様の円柱上皮およびエナメル髓様の星状細胞に裏装されており、上皮内や内腔には多数のghost cellや不整形の石灰化物が認められた。また上皮下結合織は、膠原線維が増生し、その中にも歯原性上皮の小塊、ghost cell、石灰化物、そしてセメント質様硬組織が確認された。また、それに接して象牙質様組織、エナメル基質も認められ、複雑性歯牙腫様の構造を呈していた(写真2, 3)。

Elastica van Gieson染色を施すと、ghost cellの小塊は、ミルクコーヒー色を呈し、硬組織や、膠原線維とは明らかに区別された。強拡大にて観察すると、H・E染色で不明瞭であったghost cellが硬組織中に多数封入されているのが確認された(写真4, 5)。

## 考 察

石灰化歯原性嚢胞は、嚢胞裏装上皮内いわゆるghost cellの出現と石灰化を生じることがその組織学的特徴となっている嚢胞であり、10歳代に好発し、性差なく、下顎よりむしろ上顎に発生しやすいと言われている<sup>2-4)</sup>。石灰化歯原性嚢胞は、全ての歯原性嚢胞および腫瘍中の

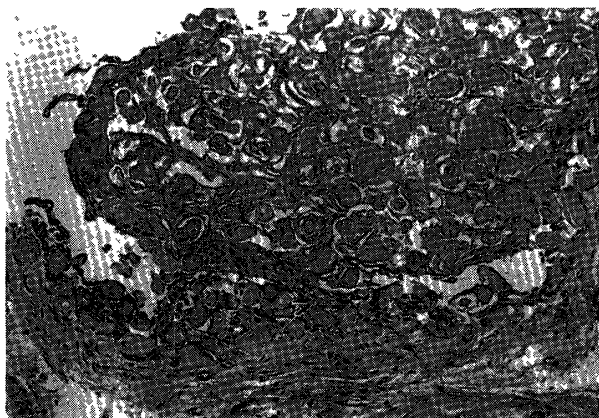


写真 2

裏装上皮内や嚢胞腔内に多数のghost cellが認められる。(H・E染色, ×85)

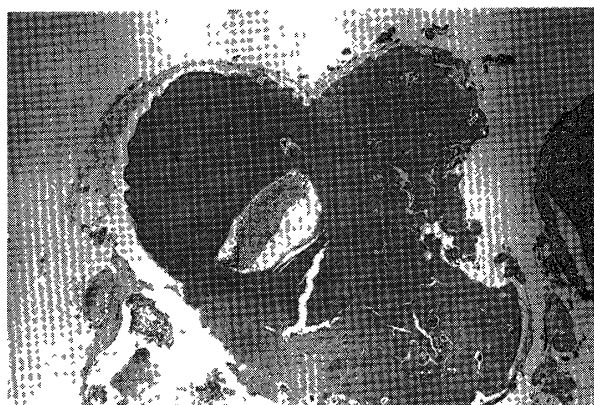

写真 3

歯根に接して、不整形な象牙質を主体とする複雑性歯牙腫が認められる。(H・E染色, ×34)



写真 4

歯根に接して不整形な硬組織が認められる。(Elastica van Gieson染色, ×34)

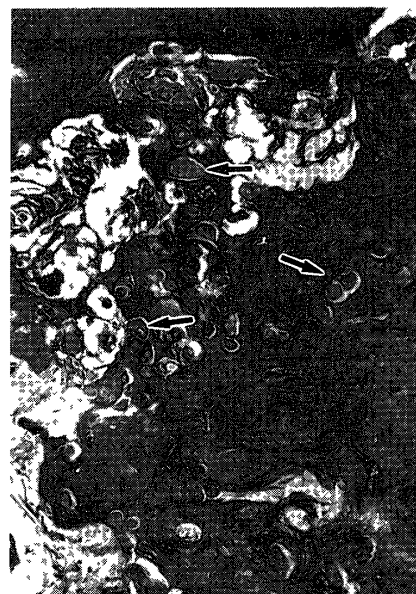

写真 5 (写真 4 の強拡大)

硬組織中に封入されている多数のghost cellが認められる。(Elastica van Gieson染色, ×170)

2%未満と言われているが<sup>5)</sup>、歯牙腫のなかではその約20%に石灰化歯原性嚢胞が存在しているとの報告もある<sup>6)</sup>。その年齢分布、男女比、好発部位はともに石灰化歯原性嚢胞とほぼ一致している<sup>5)</sup>。本疾患の成立については、石灰化歯原性嚢胞が先に発生し、嚢胞壁の組織誘導によって歯牙腫が発生する組織誘導説<sup>7)</sup>と、歯牙腫の発生途中で上皮の嚢胞化が生じる歯牙腫上皮の嚢胞化<sup>8)</sup>の2つに大別されている。本症例では、嚢胞よりはむしろ歯牙腫が、摘出物の大部分を占めていたことから、歯牙腫に残存した歯原性

上皮にある種の刺激が加わり、歯原性上皮の増殖をひきおこした可能性が高いが、セメント質様硬組織中に多数のghost cellの封入がみられたことより、嚢胞壁の組織誘導説も否定できないものと思われた。また、ghost cellの由来については歯原性上皮に由来する説<sup>1,6)</sup>と、角化能を持っていると思われる基底細胞または発生途上の歯肉遺残上皮に関係しているとの説がある<sup>9)</sup>。本症例ではghost cellが歯原性上皮内だけでなく、歯牙腫内にも認められたことより、基底細胞がghost cellになるよりもむしろ、歯原性

上皮が関係していると推測された。また、H・E染色で確認困難であった硬組織内のghost cellがElastica van Gieson染色により認められたことは、これまで歯牙腫として診断されたものの中にも石灰化歯原性嚢胞が存在していることが示唆され、Elastica van Gieson染色は、本疾患ならびに歯牙腫診断に対して有用であるものと思われた。

### 結 語

われわれは歯牙腫を伴った石灰化歯原性嚢胞の1例を経験し、若干の文献的考察を加えて報告した。

### 文 献

- 1) Gorlin RJ, Pindborg JJ, Vickers RA, The calcifying odontogenic cyst a possible analogue of the cutaneous calcifying epithelioma of Malherbe Oral Surg 15 1235-1243, 1962
- 2) Regezi JA, Sciubba J Oral Pathology-Clinical-Pathologic-Correlations 2nd edition W B Saunders Co, Philadelphia, 1993, p341-342
- 3) 石川悟朗, 秋吉正豊 口腔病理学II. 第2版, 永末書店, 京都, 1982, 384-386頁。
- 4) Kramer IRH, Pindborg JJ, Shear M Histological Typing of Odontogenic Tumours 2nd ed, Springer Verlag, Berlin, 1992, p20-21
- 5) 松井澄子, 道脇幸夫, 斎藤健一, 松井義郎, 吉田 広, 道 健一, 中村雄一, 山崎 亨 歯牙腫を伴った石灰化歯原性嚢胞の2例とその文献的考察, 日口外誌 34: 2223-2229 1988.
- 6) Hirshberg A, Kaplan I, Buchner A Calcifying odontogenic cyst associated with odontoma J Oral Maxillofac Surg 52, 555-558, 1994
- 7) 児玉紈昭, 片山公則, 田縁 昭 歯牙腫合併した石灰化歯原性嚢胞の臨床的および病理組織学的検討. 日口外誌 28. 1698-1709 1982.
- 8) Levy B A, Courtney R M Ghost cells and odontomas Oral Surg 36 851-855, 1973
- 9) Regezi J A, Courtney R M, Kerr D A Keratinization in odontogenic tumors Oral Surg 39 447-455, 1975