

〔臨床〕

脱落した幼若永久歯の再植後9年経過観察の1例

畑 良明, 松尾寿美恵, 東 章子, 大野 嗣月, 麻生 明

北海道医療大学歯学部歯科保存学第二講座

(主任: 松田 浩一教授)

Case Report: The Clinical Findings after 9 years  
Replanted Traumatic Injured Immature Permanent Teeth

Yoshiaki HATA, Sumie MATSUO, Akiko AZUMA,  
Shizuki OONO and Akira ASO

Department of Operative Dentistry and Endodontology, School of Dentistry,  
Health Sciences University of Hokkaido

(Chief: Prof. Koichi MATSUDA)

**Abstract**

Injured teeth are commonly encountered in daily clinical work. This report a case of 7-year 10-month old boy with traumatically shed upper bilateral central incisors with immature roots. These teeth were replanted. We observed the progress after treatment for 9 consecutive years.

The results are as follows:

1. Incisors' roots were observed to grow in spite of the absence of Hertwig's epithelial sheath and death of pulp tissue.
2. The apexification of roots occurred even traumatically injured replanted tooth with immature roots.
3. The teeth were in ankylosis and absorption. This is thought to be caused by twice traumatic injuries and tongue habit.

From above results, when a traumatically shedding tooth with immature root was replanted. Then, it should be provided apexification using calcium hydroxide, and the bad oral habit should be also corrected.

---

受付: 平成9年3月3日

**Key Words:** Clinical findings, Traumatic injury, Replantation, Immature permanent teeth.

## 緒 言

小児患者が外傷によって乳歯や歯根未完成の幼若永久歯を脱臼あるいは完全脱臼を主訴として来院することは少なくない。そして完全脱臼、脱落した歯を再植固定が試みられ、多くの臨床的研究あるいは基礎的研究が行われている<sup>1-11)</sup>。

再植の適応を考える場合には、①患者の年齢、②咬合状態、③歯槽骨と再植歯との関係、④歯根の発育状態、⑤口腔外放置時間、⑥感染の有無、⑦歯の保管状態など考慮すべき事項がある。また、臨床的には一応の成功を取っても病理学的には歯根の吸収、歯槽骨との癒着を起こして最終的には、好ましくない転機をたどることが多い。したがって、再植の適応、術式には自ずと慎重にならざるをえない。

今回、著者らは外傷によって上顎両側中切歯の脱落を主訴として来院した7才10ヶ月の男児に再植・固定術を施し、約9年の経過を追った一例を報告する。

## 症 例

**患 者:** 田○義○, 男児7才10ヶ月

**初 診:** 昭和62年11月24日

**主 訴:** 上顎両側中切歯の外傷による脱落

**既往歴:** 全身所見として特記すべき事項はないが、口腔内の清掃状態は不良で、未処置のう蝕などが多く見受けられる。

**現病歴:** 初診日の当日、下校途中での路面氷結による転倒、下顎オトガイ部および上顎前歯部を強打し、上顎両側中切歯が脱落した。母親に伴われて来院したが、事故発生から約2時間30分以上経過していた。

**現 症:** 全身状態に特記すべき事項はない。局所所見として、右オトガイ部に転倒の際に生

じたと思われる擦過傷が認められた。脱落した両側中切歯の歯槽窩は、血餅によって満たされ、若干出血している状態で、唇側歯肉に裂傷、腫脹が認められた (Fig. 1-A, B)。

レントゲン所見として両側中切歯の脱落に伴う歯槽窩が確認でき、両隣の側切歯の歯根膜腔に若干の拡大が認められた (Fig. 1-C)。

なお、患児は弄舌癖を有し、前歯部において開口の状態であった。

**処置および経過:** 口腔内の清掃、歯槽窩に存在する血餅を吸引にて除去した後、ガーゼにて一時的に止血を計るとともに乾燥している状態で両側中切歯に付着していたティッシュペーパーと血餅を生理的食塩中で、慎重に除去、洗浄した後、脱落した中切歯を歯槽窩に挿入、整復した。

固定は、角型ワイヤーの歯に接する部分にサンドブラスティングさらにスズ電析を行い、レジセメントとの接着力の向上<sup>12)</sup>を図った。その後、左側側切歯から右側側切歯の4歯をエナメルボンディング法にて行った。なお、感染予防のために合成ペニシリン系抗生物質を1日量750mg、3日間投与を行った (Fig. 2)。

固定17日目より両側中切歯の根管処置を開始した。除去した歯髓組織は、すでに一部壊死に至っていたが、作業長20mmにて超音波ファイルにて洗浄した。作業長の決定は、ファイルの根管への試適の際、根尖周囲組織を刺激しない長さとした。しかし、根尖孔部の大きさは#140以上であると想像された。また、根管治療の際、貼薬は一切行わなかった。その後、3回の根管処置を経た後、水酸化カルシウム製剤であるカルピタル® をファイルの逆回転で根尖部に挿入し、自家製の#140ガッタパーチャポイントとして暫間的に根管充填を行った (Fig. 3)。

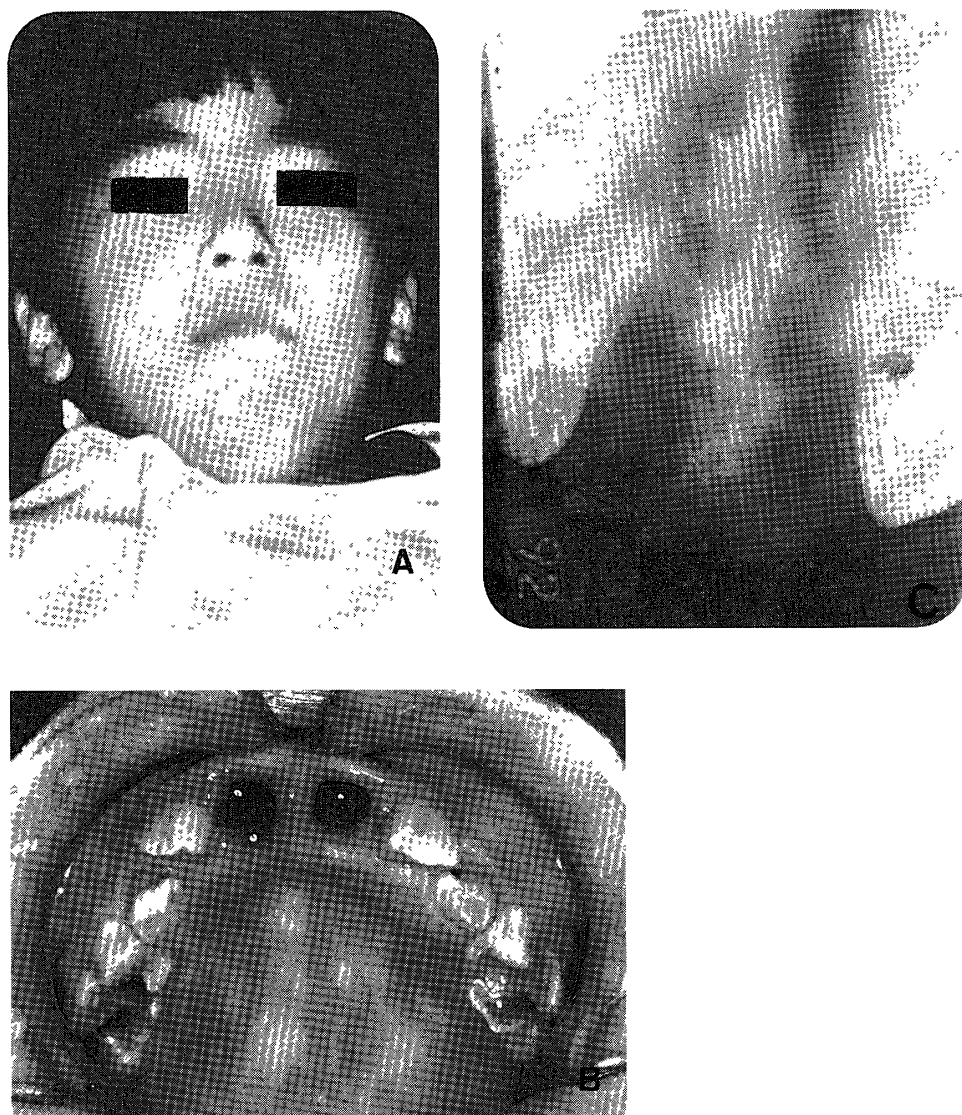


Fig. 1 The 7-years and 10-month old boy at the first visit. A: A contused wound at the right chin. B: Clinical view showing many decayed teeth. C: Radiograph showing loss of bilateral central incisors.

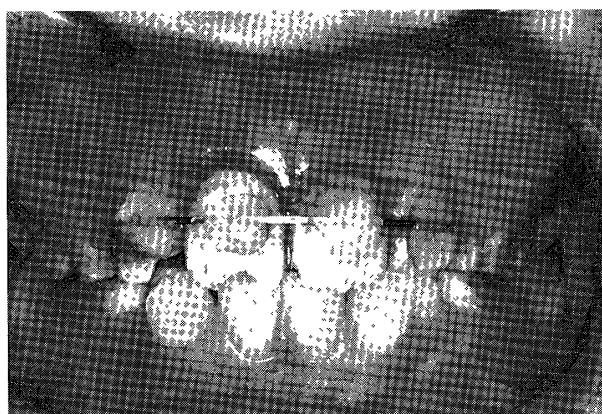


Fig. 2 The central incisors were fixed to lateral incisors with enamel-bonding system including a wire.

受傷，1ヶ月後に固定を除去したが，両側中切歯の動揺は，ほぼ生理的な範囲内であると判断され，右側中切歯の切縁部の修復を行った (Fig. 4)。

その後，定期的に患部のレントゲン撮影を行い，根尖部に貼薬した水酸化カルシウム製剤の造影性が減少あるいは吸収されたと判断された時点で，根管内の薬剤およびガッタパーチャポイントを交換することにした。

経過は順調に経過したが，再植を行ってから約半年後の5月21日に学校内で上級生とぶつか

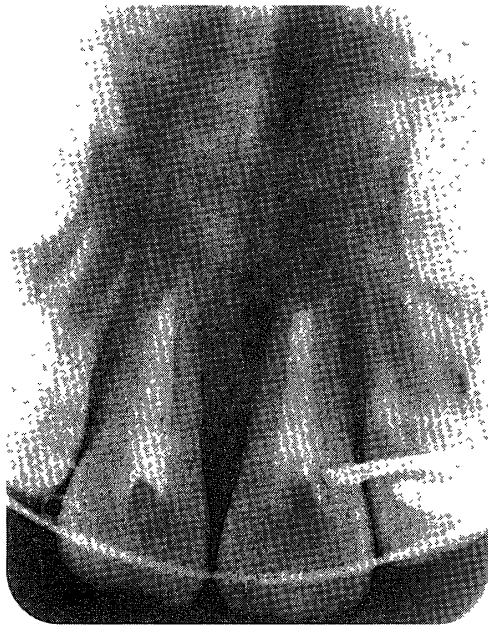


Fig. 3 The central incisors were under endodontic treatment (after 3 weeks).

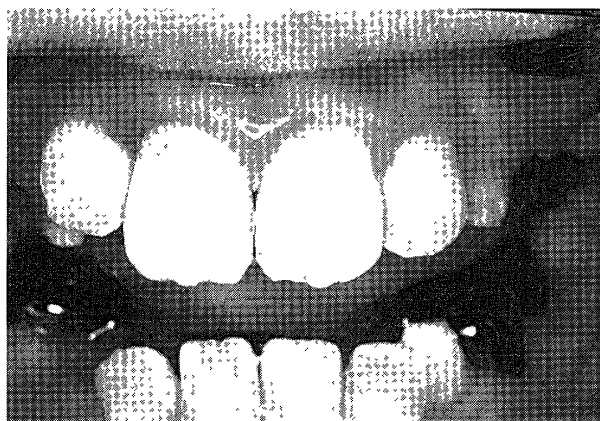
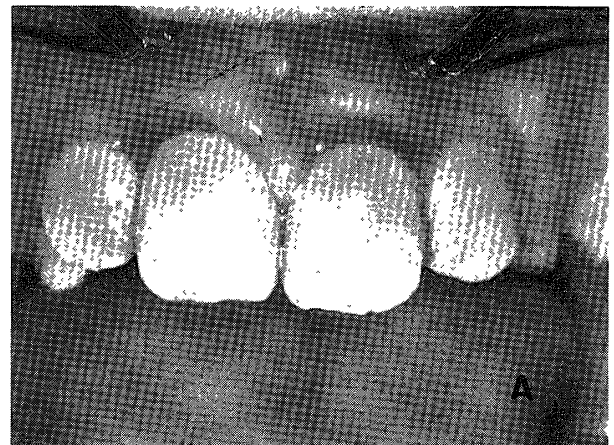


Fig. 4 The fixation was removed 1 month after the first visit, and the right central incisor was restored.

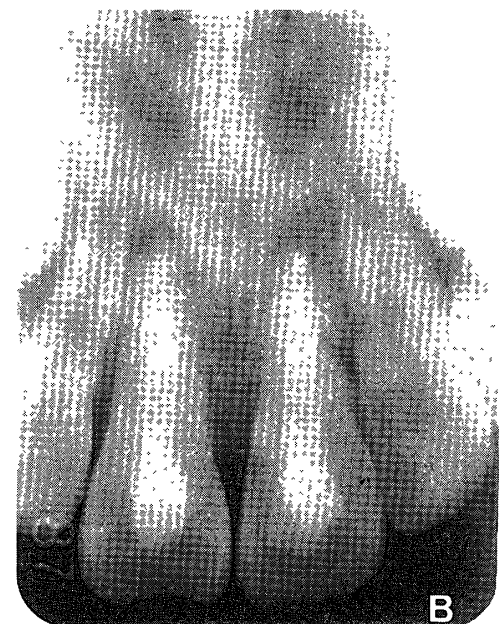


Fig. 5 The bilateral central incisors were injured again by an accident. A. The teeth were not fixed this time. B: Radiograph showing a root fracture of the left central incisor.

り、再び上顎両側中切歯を打撲して再来院をした。

両側中切歯歯頸部歯肉からの出血、右側中切歯がわずかに唇側に傾斜をし、レントゲン写真上では右側中切歯の歯根1/2の位置に透過線が観察され、歯根の破折を疑った。動揺も若干認められたが、固定を行うほどではないと判断した。また、打撲によって根尖部の水酸化カルシウム製剤の吸収が促進されると判断して3日後に暫間充填をやり直した (Fig. 5-A, B)。

7月21日、根管治療をやり直した際に、レントゲン写真上で歯根が以前よりも成長していると想像され、しかも作業長21mmでも根尖周囲組織を刺激していないと判断されたので作業長を1mm長くして暫間充填を行った。また、5月21日の際に認められた透過線は、若干不透過性を増したと判断される反面、歯根先端部はやや吸収されているように見受けられた。中切歯の動揺度は、右側が生理的な範囲内であると判断されるのに対して、左側は動揺がほとんどなく癒着をしているのではないかと想像された (Fig.

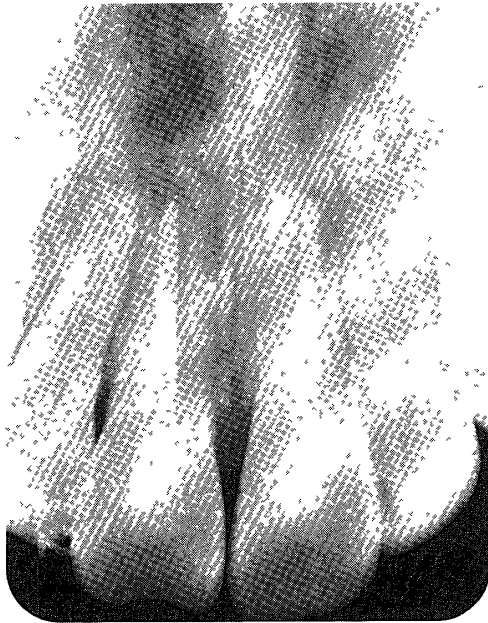

Fig 6 Radiograph (after 8 months) showing temporary root canal fillings with gutta-percha and calcium hydroxide at 21mm of a working length

6)。

11月24日(昭和63年)(再植1年後),レントゲン写真上でさらに歯根が成長していると推測されたので右側の作業長を22mmとして暫間充填を行ったが,左側は20mmで行った。

3月25日,左側中切歯根尖部の水酸化カルシウム製剤,根尖部硬組織が吸収,歯根1/2の透過線はほぼ消失しているように見受けられた。以前と同じ作業長で暫間充填を行った。

6月24日,左側中切歯の歯根が吸収し始めているのが明らかになったため,根管充填を吸収がレントゲン写真上で及んでいない部位に止めようと試みた。そのため,作業長を17mmとしてガッタパーチャポイントを根管に挿入した際に根管壁から抵抗感が感じられる太さに調整してTubli-seal®をシーラーとしてセクション法にて根管充填を行った。右側中切歯も同様に作業長22mmで根管充填を行った(Fig 7-A, B)。

9月27日,レントゲン写真上では左側の歯根吸収はさらに進み,ガッタパーチャのセクションを行った部位が明確になった。右側は根管充填の際,若干オーバーフィリングの状態になったが,変化が認められなかった(Fig 8)。

11月25日(平成元年),再植後2年を経過したが左側の吸収は,さらに進んだが,動揺はほとんど感じられなかった。いずれ骨性癒着あるいは脱落するのではないかと推測されたが,右側

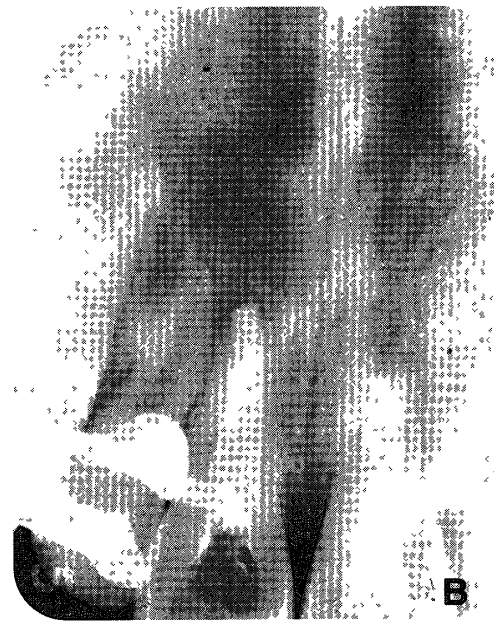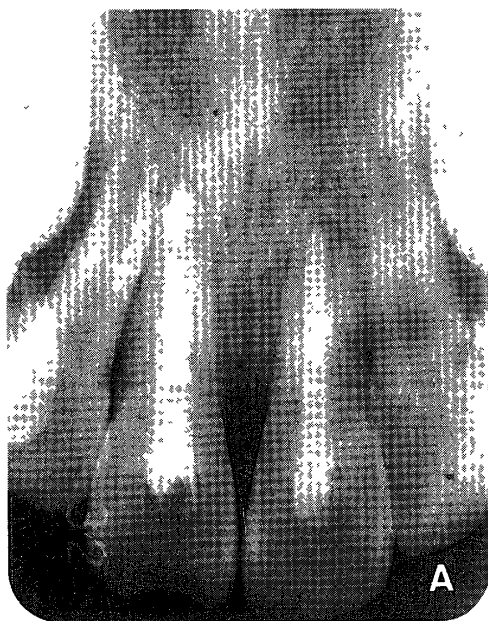


Fig 7 Radiograph (after 18 months) A Slight absorption of the left central incisor's root at the apex B The root canals were filled by a sectional method (The working length was 22mm for the right incisor, 17mm for the left incisor)

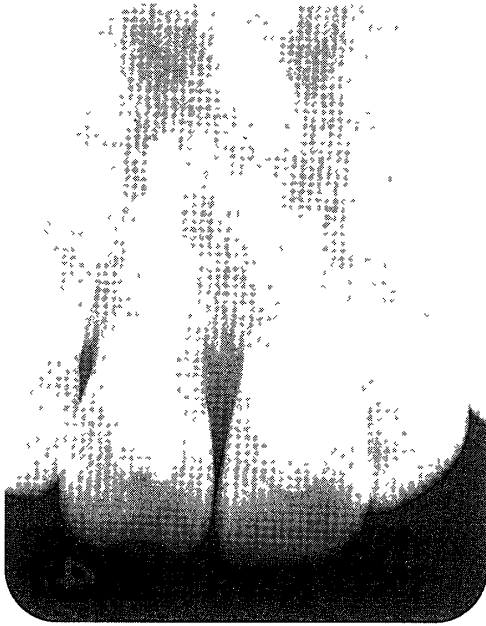

Fig 8 Radiograph (after 21 months) showing advanced absorption of the left central incisor's root

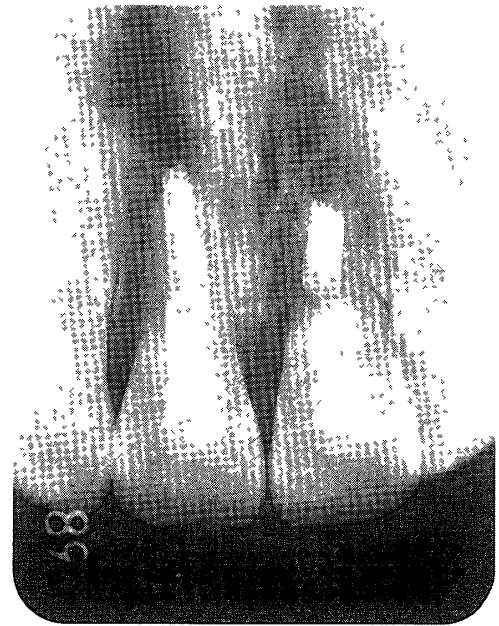

Fig 10 Radiograph (after 48 months) A tip of the gutta-percha was far-off at the left incisor. The height of incisal ridge agreed with neighbor teeth's ridge




Fig 9 Radiograph (after 24 months) showing further absorption of the left incisor's root and slight absorption of the right incisor's root

は根尖部に吸収像が若干見受けられ、歯槽硬線が不明瞭になりつつあった (Fig 9)。

平成3年11月、再植後4年を経過、左側中切歯は、セクション法を行ったガッタパーチャの断端が完全に根管から遊離しているのに対して

右側は、歯根膜腔が認められない。しかも、切縁の位置が両隣在歯と一致しており、癒着を起していると思われ (Fig 10)。

その後、患者の都合でしばらくリコールがなされなかったが、平成8年8月に前歯部の動揺およびう蝕を主訴として再来院した。この時点で右側中切歯は、歯根吸収のために動揺が激しく、保存不可能と判断をした。また、左側中切歯は歯根の吸収が見られるものの歯槽骨との癒着のため動揺がまったく存在しなかった。多くの異論もあるが、左側中切歯と右側側切歯を支台として接着性ブリッジを製作した (Fig 11-A, B)。

## 考 察

小児の口腔領域の外傷のうち、歯の外傷は乳歯、永久歯ともに日常臨床においてしばしば経験すること<sup>13-19)</sup>であるが、接着性レジンあるいは接着性セメントなどの発達などによって従来、処置が困難なために抜歯を余儀なくされて

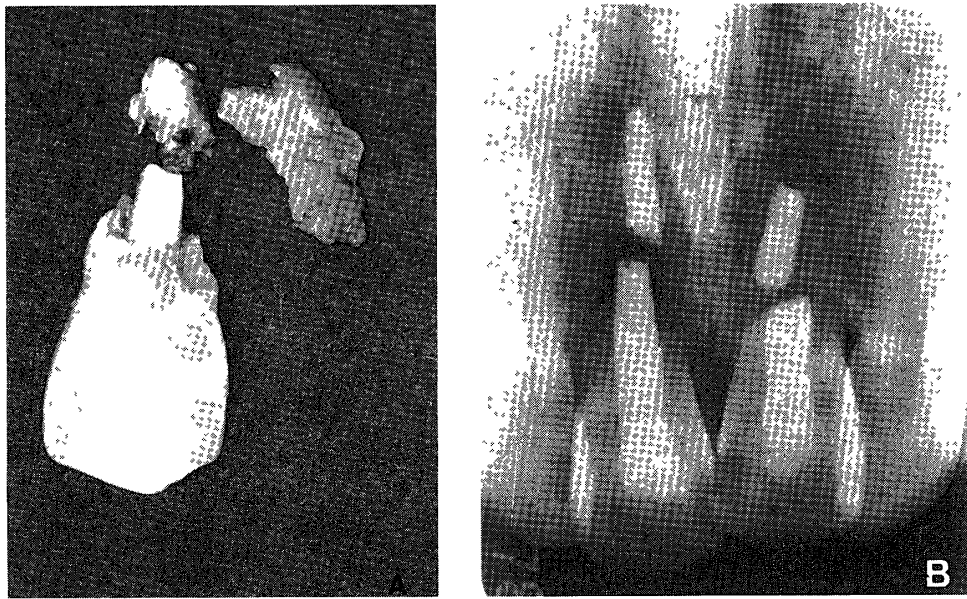


Fig 11 A Photograph of the extracted right central incisor B Radiograph after 106 months showing osseous ankylosis of the left central incisor

きた外傷歯の保存が可能となってきた。

特に、幼若永久歯の外傷では、混合歯列期という特殊な時期でもあるため十分な固定源の確保ができない、歯髄感染や歯髄壊死が疑われる場合、根尖未完成歯であることが多く、根管処置が難しいなどの条件が付随することが多い。

再植歯の歯髄処置について、当初Andreasenら<sup>20)</sup>は、再植後の歯髄が徐々に変性壊死を起こし、さらに壊死歯髄を根管内に放置した場合、その分解産物やトキシイドが象牙細管を経て、歯根表面で炎症性変化を生じ、高度の歯根吸収を起こすため早期の根管処置の必要性を説いていたが、再植が受傷直後に行われた場合、歯根の完了した再植歯の歯髄に血管再生が稀に生じることや、根尖未完成歯では再植が3時間以内に行われた場合には血管の再生が起こりうること<sup>21-26)</sup>から歯髄の血管再生を持つことは正当なことであってレントゲン写真で2, 3週間経過観察を行い、その後に根管処置の必要性を決定すべきであると述べている。その理由として、炎症性吸収が再植後2週間から歯根歯頸側1/3に認められ始め<sup>20)</sup>、炎症を抑制し、歯根吸収を停

止させるために根管内に水酸化カルシウムを貼薬すべきであり、特に根尖未完成歯の場合には歯根吸収が急速に進むので治療開始時期の決定は、重要であると述べている<sup>3)</sup>。本症例では、きしくも受傷後3週間から根管処置を開始したが、レントゲン写真で歯根吸収の開始を確認しなかった。しかし、受傷し、持参した歯の乾燥状態、除去した歯髄組織は一部壊死していたことから根管治療を行うべきであったと確信している。

また、再植を行うのに先だって口腔外で根管充填を行うというもの<sup>27-29)</sup>あるいは再植、固定を行ってから根管充填を口腔内で行うというのが認められるが、前者は歯槽外時間を長くし、歯根膜の生存細胞を減少させる危険性があること、口腔外での根管充填が、根管充填剤や機械的形成結果として歯根膜そのものを損傷すること、また根管処置を行っていない歯と比較して根尖部のアンキローシスを増加するという結果<sup>30,31)</sup>などから好ましくないとされ、横矢<sup>32)</sup>は、歯根膜の生着の妨げにならないように術後2週間以上経過した後、疼痛や根尖病巣などの症状

が認められたときにのみ行った方がよく、今日ではほとんどが根管治療で解消できると述べている。

再植歯、移植歯の治癒には歯根膜の存在が重要な因子であるが、Andreasen<sup>33)</sup>は再植後の歯根膜の治癒を①正常な歯根膜靱帯を有する回復、②骨性癒着を有する回復、③炎症性吸収の3つに分類し、再植歯の臨床的成功の判断基準としてEdwards<sup>34)</sup>は、①疼痛の消失、②炎症の消失、③動揺の消失、④病的なレントゲン写真像の消失などを挙げ、Talimら<sup>35)</sup>は、さらに⑤不快感なく咬合ができること、⑥歯肉の色、周囲の形、組織が正常であることを挙げ、石田<sup>36)</sup>は、これらに前歯部における審美性を加味している。

また、Edwardsは歯根膜細胞に病変が生じる前に再植が行われると回復、修復が可能であるが、もし歯根膜が壊死に至ると貪食作用で治癒の妨げになると述べ、早期に再植を行うべきで60分以内に再植を行った場合、80%に回復の兆しを示したが、それ以降では30%が回復の兆しを示しただけであったと述べている。口腔外での放置時間は、すべてのものが短いほうがよいと述べ、極論と思われるがAndreasenら<sup>3)</sup>は、処置前のレントゲン診査は、放置時間を長くしてしまうので、歯槽壁の粉碎や骨折が疑われる時だけ行い、再植を優先すべきであるといっている。このように新鮮な歯根膜組織が多く存在していることが再植成功の大きな一翼を担っていることに間違いはないようである。再植までの間、患歯は唾液、生理的食塩水、組織培養液中などで保存された場合、問題となる程の歯根膜の治癒が妨げとなること<sup>37,38)</sup>はなく、むしろ歯槽窩外での乾燥状態にあった時間の長さ<sup>39)</sup>が最も重要と考えられている。また、最近では家庭など身近にある牛乳中に浸漬した方が歯根膜細胞の生存率が高かったという報告<sup>40,41)</sup>もみられ、アメリカ歯内療法学会発行の患者向けパンフレットにはすぐ歯槽窩に入れる、できない場

合には牛乳の中に入れて、すぐ歯科医院を訪れることを明記している。

一旦、口腔外で長時間経過した歯は、歯根膜細胞が壊死状態に陥っていると考えられるため歯根面を薬剤で処理を施し、歯根吸収を抑制する試みがなされているが、フッ化ナトリウム<sup>42,43)</sup>以外、長期にわたる歯根吸収を抑制についてはまだ実証されていない。

最近の接着歯学の向上により簡便で、強固な固定が得られるようになったが、むしろ強固な固定法よりも再植歯の歯槽窩内での微妙な動揺を考慮した生理的固定法の方が再植歯周囲の歯槽骨の新生骨梁が活発に形成され、予後が良好であったとする報告が多い。また、固定の期間について長期の固定では歯根吸収、骨性癒着が多発する<sup>44-46)</sup>ため短い方がよく、アメリカ歯内療法学会のガイドライン<sup>47,48)</sup>によると固定は7-10日間行い、動揺が著明に認められる場合には多少固定期間を延長することを推奨し、皮質骨の骨折を伴った場合にはWebber<sup>49)</sup>は、歯槽骨の状態により4-6週間の固定が望ましいと述べている。

一般に歯根未完成歯が歯髄炎や歯髄壊死などに陥り、根管処置を要する場合、通常の方法による根管充填を行うには困難であり、また歯根端切除を適用するには歯根長を短くするといった欠点を有している。そのため、このような症例にはガツパーチャ根管充填に先立ち、水酸化カルシウム製剤による暫間充填を施し、根尖部の硬組織形成を促し、これによって根尖部の閉鎖を図ること（アペキシフィケーション<sup>50-52)</sup>）が推奨されている。しかし、この方法は歯根膜が健全であると考えられる感染根管あるいは不完全脱臼歯においてであって、一度歯根膜が完全に断裂した歯根未完成に関しては明確な処置方法がない。

アペキシフィケーションは、根尖部のヘルトウィッチ上皮鞘が健全であれば歯根の発育や根



尖の閉鎖が可能であると考えられているが、Hamら<sup>53)</sup>、品川<sup>54)</sup>は根尖部を閉鎖している硬組織がセメント様硬組織であることや水酸化カルシウムによってヘルトウィッチ上皮鞘が3日後に死滅することを観察し、閉鎖には根尖部の結合組織すなわち歯根膜組織が重要な役割を果たしていると推察している。

今回の症例では根管処置によって完全に歯髓組織が存在しない歯根未完成再植歯において観察期間中に明らかに歯根の成長が認められ、それが象牙質またはセメント質様硬組織の判断は困難である。しかし、歯根膜細胞による根尖部硬組織形成の可能性を示唆するもので歯根未完成な再植歯においてもアペキシフィケーションは、根尖部の硬組織を形成する有効な手段となりうると思う。しかし、最終的に右側中切歯は、歯根の吸収によってやむなく抜歯、左側は骨性癒着を起こし、歯根吸収が生じているが、これは2度の外傷、患児の弄舌癖による唇側方向へ異常な矯正力によって歯根膜細胞に血流障害が生じたためと推察される。

### ま と め

外傷によって上顎両側中切歯の脱落を主訴として来院した7才10ヶ月の男児に再植行い、9年間の経過観察の機会を得、次の結論を得た。

1. ヘルトウィッチ上皮鞘、歯髓細胞が死滅していると考えられるにも関わらず、歯根部の成長が観察された。
2. アペキシフィケーションは、外傷によって脱落した歯根未完成再植歯においても生じる可能性があった。
3. 最終的には、歯根の骨性癒着、吸収を来したが、2度の外傷、弄舌癖による歯根膜での血流障害によるものと想像された。

以上のことより、外傷によって脱落した歯根未完成歯の再植を行うにあたり、まず歯槽窩に歯を戻し、固定を行った後、レントゲン診査の

結果、必要であれば水酸化カルシウム製剤によるアペキシフィケーションを試みるべきであり、さらに悪習癖の除去が必要であると思う。

### 文 献

- 1) Andreasen JC Etiology and pathogenesis of traumatic dental injuries. A clinical study of 1,298 cases. *Scand J Dent Res* 78: 329-342, 1970
- 2) Scheff J Die Re-, Trans- und Implantation der Zahne. In Scheff J Handbuch der Zahnheilkunde Vol II, No 4. Wein, Alfred Holder, 99-128, 1892
- 3) Andreasen JC, Andreasen FM著, 月星光博監訳: カラーアトラ・外傷歯治療の基礎と臨床. クインテッセンス, 東京, 383-425, 1995.
- 4) Meyers H, Nasambene L, Alley J, Gehrig J, Flanagan VD Replantation of teeth in the hamster. *Oral Surg Oral Med Oral Pathol* 7: 1116-1129, 1954
- 5) Down CH The treatment of permanent incisor teeth of children following traumatic injury. *Aust Dent J* 2: 9-24, 1957
- 6) Anderson AW, Shaarav Y, Massler M Reparative dentine formation and pulp morphology. *Oral Surg Oral Med Oral Pathol* 26: 837-847, 1968
- 7) Brevik M, Kvam E Evaluation of histological criteria applied for description of reaction in replanted human premolars. *Scand J Dent Res* 85: 392-395, 1977
- 8) Brevik M Human odontoblast response to teeth replantation. *Eur J Orthod* 3: 95-108, 1977
- 9) Brevik M, Kvam E Histometric study of root resorption human premolars following experimental replantation. *Scand J Dent Res* 95: 273-280, 1987
- 10) Mandel U, Vridik A Effect of splinting on the mechanical and histological properties of the healing periodontal ligament after experimental extrusive luxation in the vervet monkey (*Cercopithecus aethiops*). *Arch Oral Biol* 34: 204-217, 1989
- 11) Brevik M, Kvam E Secondary dentin in replanted teeth histometric study. *Endod Dent Traumatol* 6: 150-152, 1990

- 12) 畑 良明, 佐々木俊典, 仲屋俊夫, 石川園子, 佐々木八郎・接着ブリッジの表面処理と実際. 北海道歯科医師会誌 42:10-22, 1998.
- 13) 渡辺義男, 西嶋克巳, 出崎邦彦, 馬場宣道, 駒井正昭・10年間のわが教室における小児外傷の臨床統計的観察. 小児歯誌, 6:175-179, 1968.
- 14) 槇本 光, 大森郁朗・乳前歯の外傷. 小児歯誌, 13:27-35, 1975.
- 15) 稗田豊治, 矢尾和彦, 尾崎貞宣・小児期の前歯外傷の実態とその処置方針. 臨床歯科, 280:3-11, 1975.
- 16) 木村興雄, 佐々竜二, 中田 稔, 荻野昭夫・乳歯の外傷に関する臨床的研究(第1報)臨床統計的観察. 小児歯誌, 13:129-132, 1975.
- 17) 向井美恵, 鈴木康生, 木村興雄:幼若永久歯の外傷に関する臨床的観察. 小児歯誌, 16:43-47, 1978.
- 18) 間下喜一, 大田一夫, 山本和子, 関本恒夫・本学小児歯科に来院した外傷患者の実態調査, 過去8年間の臨床的観察と予後について. 小児歯誌, 18:541-547, 1980.
- 19) 辻 甫, 笹井浩司, 清水紀子, 篠田圭司, 吉安高左郎, 奥田令以, 西崎一郎, 徐 成徳, 堰口宗重, 棚瀬精三, 堀口 浩, 山口和史, 田村康夫, 前田光宣, 吉田定宏・本学小児歯科に来院した歯の外傷患者の実態調査. 小児歯誌, 23:333-339, 1985.
- 20) Andreasen JO, Hjørting-Hansen E Replanted of teeth I Radiographic and clinical study of 110 human teeth replanted after accidental loss Acta Odontol Scand 24:263-286, 1966
- 21) Ohman A Healing and sensitivity to pain in young replanted human teeth An experimental, clinical and histological study Odontologisk Tidsskrift 73:165-228, 1965
- 22) Skoglund A, Tronstad L A morphologic and enzyme histochemical study on the pulp of replanted and autotransplanted teeth in young dogs J Dent Res 57 IADR abstract no 478
- 23) Skoglund A, Tronstad L, Wallenus K A microangiographic study of vascular changes in replanted and autotransplanted teeth in young dogs Oral Surg Oral Med Oral Pathol 45:17-28, 1978
- 24) Fuss Z Successful self-replantation of avulsed tooth with 42-year follow-up Endod Dent Traumatol 1:120-122, 1985
- 25) Johnson WT, Goodrich JL, James GA Re-plantation of avulsed teeth with immature root development Oral Surg Oral Med Oral Pathol 60:420-427, 1985
- 26) Barker BCW, Mayne JR Some unusual cases of apexification subsequent to trauma Oral Surg Oral Med Oral Pathol 39:144-150, 1975
- 27) 前田光宣, 堀口 浩, 棚瀬精三・脱落した幼若永久歯の治験例. 小児歯誌, 19:115-121, 1981.
- 28) 田原孝之, 五十嵐 隆, 安田隆行, 佐々木元樹, 斎藤鉄男, 飯塚芳夫, 松田耕策, 山口 泰, 越後成志・移植歯及び再植歯の臨床的観察, 第1報 歯根の吸収と骨性癒着. 口科誌, 34:137-143, 1985.
- 29) 長谷 徹, 平林正道, 平嶺勝嗣, 長田 保 外傷による脱落歯の再植後12年経過時の1例. 日歯内療誌, 14(2):64-69, 1993.
- 30) Andreasen JO The effect of pulp extirpation or root canal treatment on periodontal healing after replantation of mature permanent incisors in monkeys J Endodon 7:245-252, 1981
- 31) Andreasen JO, Kristerson L The effect of extra-alveolar root filling with calcium hydroxide on periodontal healing after replantation of permanent incisors in monkeys J Endodon 7:349-354, 1981
- 32) 横矢幹雄 完成歯の自家移植. 歯界展望/別冊, 歯科小手術の臨床. 201-216, 1983.
- 33) Andreasen JO Treatment of fractured and avulsed teeth J Dent Child 38:29-31, 45-48, 1971
- 34) Edwards TSF Treatment of pulpal and periodontal disease by replantation Brit Dent J 121:159-166, 1966
- 35) Talm ST, Antia FE A roentgenographic evaluation of reimplanted teeth Oral Surg Oral Med Oral Pathol 21:602-608, 1966
- 36) 石田利広・完成歯再植後の治癒過程に関する実験的研究—特に血管像ならひにX線所見—. 口科誌 21:625-651, 1972.
- 37) Andreasen JO Effect of extra-alveolar periodontal and storage media upon periodontal and pulpal healing after replantation of mature permanent incisors in monkeys Int J Oral Surg 10:43-53, 1981
- 38) Mattsson L, Andreasen JO, Cvek M, Granath L Ankylosis of experimentally reimplanted teeth related to extra-alveolar period and storage envi-

- ronment *Pediatr Dent* 4 327-329, 1982
- 39) Andreasen JO, Schwartz O The effect of saline storage before replantation upon dry damage of the periodontal ligament *Endod Dent Traumatol* 2 67-70, 1986
- 40) Blomlof F Lindskog S, Hedstrom KG, Hammarstrom L Vitality of periodontal ligament cells after storage of monkey teeth on milk or saliva *Scan J Dent Res* 88 441-445, 1980
- 41) Blomlof F Milk and Saliva as possible storage media for traumatically exarticulated teeth prior to replantation *Swed Dent J suppl* 8 1-26, 1981
- 42) Shulman LB, Gedalia I, Feingold RM Fluoride concentration in the root surfaces and alveolar bone of fluoride-immersed monkey incisors three weeks replantation *J Dent Res* 52 1314-1316, 1973
- 43) Coccia CT A clinical investigation of root resorption rates in reimplanted young permanent incisors A five-year study *J Endodon* 6 413-420, 1980
- 44) Andreasen JO The effect of splinting upon periodontal healing after replantation of permanent incisors in monkeys *Acta Odont Scand* 33 313-325, 1975
- 45) Nasjleti CE, Casterlli WA, Caffesse RG The effects of different splinting times on replantation of teeth in monkeys *Oral Surg Oral Med Oral Pathol* 53 557-566, 1982
- 46) Andreasen JO Periodontal healing after replantation of traumatically avulsed human teeth Assessment by mobility testing and radiography *Acta Odont Scand* 33 325-335, 1975
- 47) Ad Hoc Committee on Treatment of the avulsed tooth American Association of Endodontists Recommended guidelines for treatment of the avulsed tooth *J Endodon* 9 571, 1983
- 48) Hovland, EJ Treating the avulsed permanent tooth American Association of Endodontists, Chicago, 1-6, 1994
- 49) Webber, RT . 深田邦雄監訳 . 外傷歯の処置と水酸化カルシウム療法. H D R 出版, 東京, 36-75, 1987.
- 50) Frank AL Therapy for the divergent pulpless tooth by continued apical formation *JADA* 72 87-93, 1966
- 51) Kerekes K, Heide S Jacobsen I Follow-up examination of endodontic treatment in traumatized juvenile incisors *J Endodon* 6 744-748, 1980
- 52) 木村興雄：歯根未完成歯の処置と歯根形成能. 歯界展望55：225-234, 1982.