〔臨　床〕

Subpontic osseous hyperplasiaの一例

今北　将人，畑　　良明

北海道医療大学歯学部歯学保存学第二講座

（主任：松田　浩一教授）

A case of subpontic osseous hyperplasia

Masato IMAKITA and Yoshiaki HATA

Department of Operative Dentistry and Endodontology, School of Dentistry,
Health Sciences University of Hokkaido

(Chief : Prof. Koichi MATSUDA)

Abstract

This is a report of a 54-year-old female patient with subpontic osseous hyperplasia at the gums under the pontic of fixed partial dentures in the mandibular molar region.

The X-ray radiography led to the following conclusions :

1. It was more than ten years since the patient had fixed partial dentures attached.
2. Examination over about 15 years, showed the osseous hyperplasia to be growing.
3. The cause is not clear.　However, possible causes include the stress caused by occlusion or genetic factors.

Key words : Subpontic, Osseous hyperplasia, Hyperostosis

緒　　言

口腔内における骨腫あるいは突起（隆起）は，骨芽細胞と破骨細胞による骨の改造の結果であるが，多くは反応性の骨過形成，あるいは化骨性線維腫または骨軟骨腫の骨化が進んだものと考えられている。いわゆる，骨腫は顎骨の内部に発現する内骨腫と外骨膜側に生じる周辺性骨腫とに分けられ，通常認められるのは後者である。その出現部位についても上顎では犬歯窩部，硬口蓋，洞部，下顎では下顎角の内外縁，オトガイ部下縁，臼歯部の舌側に好発するといわれている[1]。しかし，固定性架工義歯ポンティック下部に生じた骨過形成に関する報告は，我が国ではTakedaら[2]が1例報告しているのみであり，世界ではこれまでに35症例が報告され，極

受付：平成9年10月13日

めて稀な症例とされている[3]。今回，著者らは下顎両側第１大臼歯架工義歯ポンティック下部頰側歯肉部に骨過形成を有する症例に遭遇し，若干の知見を加え，ここに報告する。

症　例

高○雅○　昭和18年10月12日生れ（54歳）

現症：下顎両側第１大臼歯および右側第２小臼歯および上顎右側第１小臼歯は，抜去され，上顎両側犬歯は先天性欠損であるが，現在それぞれ固定性架工義歯による補綴物によって修復がされている。また，患者はくいしばり，弄舌癖を有しており，舌側面に歯の圧痕が認められ，肩こりの症状を訴えている。

既往歴：特記すべき事項はない。

家族歴：現在では，父親はすでに他界しており，追跡はできない。しかし，母親は，症例と同様に著者の１人である畑の歯科医院で口腔管理を行っており，その際上顎に総義歯が，下顎両側犬歯，両側第１小臼歯が残存し，部分床義歯が装着され，下顎両側犬歯，小臼歯相当部の舌側口腔底部には骨瘤が存在している。症例の子供（男，30歳）には上下顎両側乳犬歯が残存しており，レントゲン診査の結果，上下顎両側永久犬歯の先天性欠損であったが，骨瘤などは見いだせなかった。。

現病歴：昭和58年６月，下顎左側第２大臼歯部違和感を主訴として来院したが，この時点ですでに下顎両側第１大臼歯欠損部には，両隣在歯を支台として架工義歯が装着され，ポンティック下部の頰側歯肉には骨の隆起に起因すると想像される腫瘤が存在していた。問診の結果，両側架工義歯を装着して，すでに20年近くが経過していたが，頰側の腫瘤に気づきだしたのはここ５，６年とのことであった。

平成５年，下顎右側第２小臼歯部の違和感，歯肉の腫脹を訴え，再来院したが，レントゲン診査の結果，歯根が垂直に破折しており，同歯を保存不可能と判断，抜歯を行い，第２大臼歯，第１小臼歯を支台歯として再び架工義歯の装着を行った。抜歯の際のレントゲン写真では，ポンティック下部の骨隆起は，初診時よりも増加している感があった。

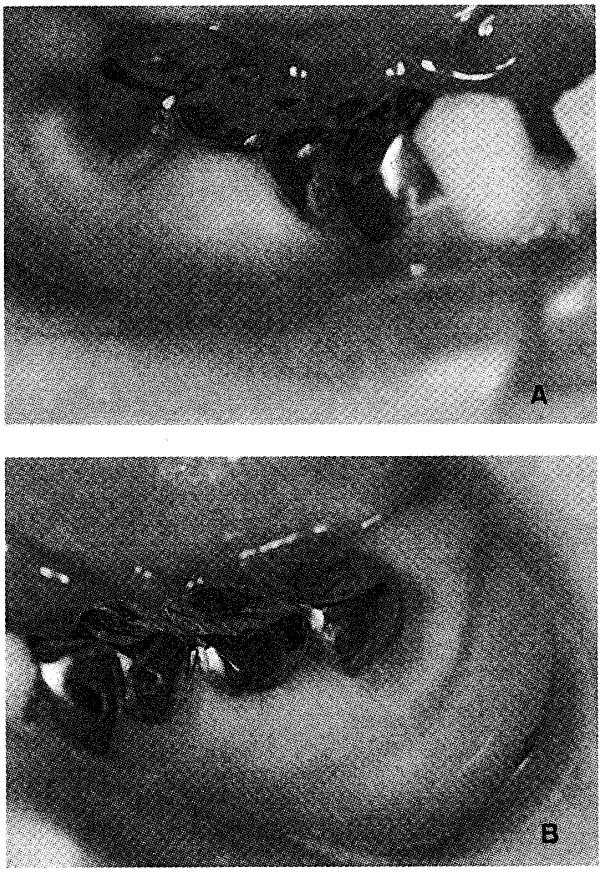

Fig. 1　Clinical view of subpontic osseous proliferation at the mandibular fixed partial dentures (A : right, B : left)

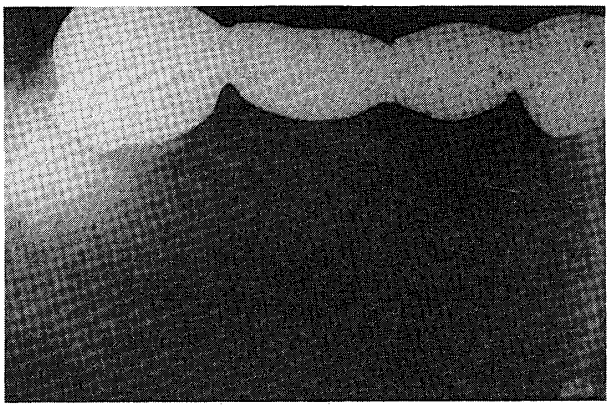

Fig. 2　Radiographic appearance of lesion (right side). Distinct nodules of compact bone under pontic.

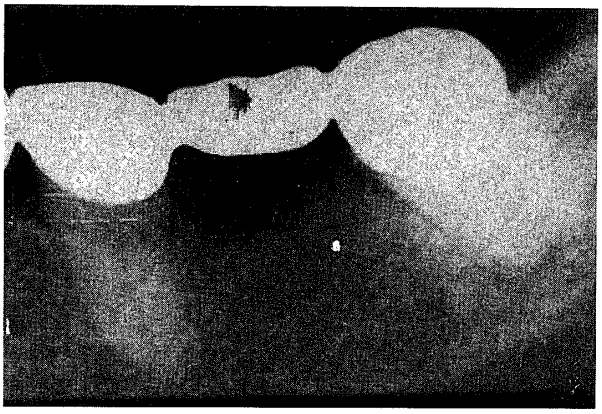

Fig. 3 Radiographic appearance of lesion (left side). Smooth subpontic osseous proliferation.

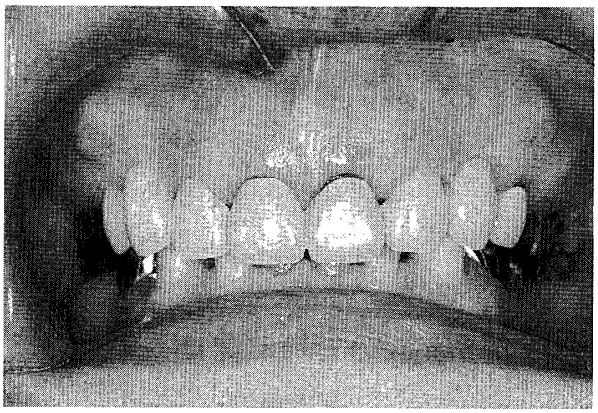

Fig. 4 Clinical appearance of buccal exostoses at bilateral upper canine.

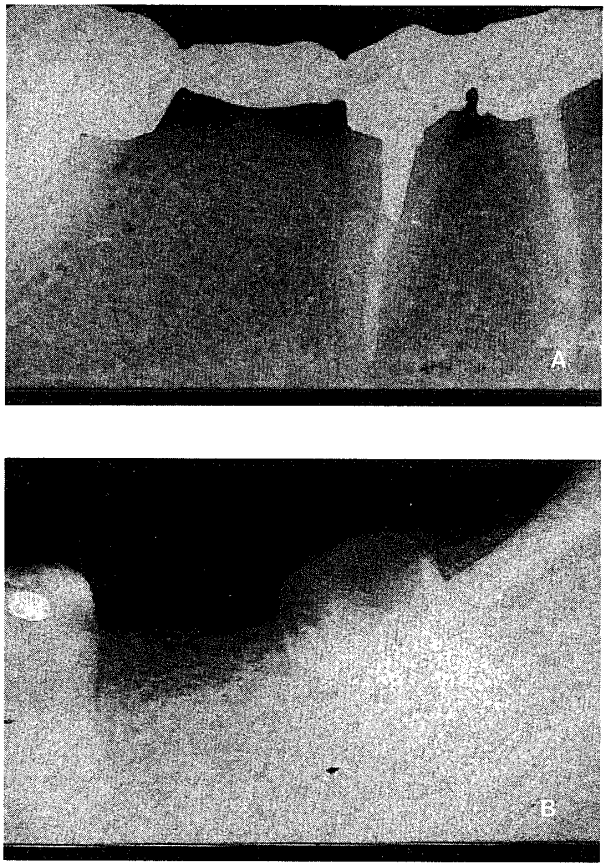

Fig. 5 Radiograph at initinal examination (right side : A) and immediately after endodontic treatment (left side : B). The subpontic osseous at this time was smaller than at present.

その後，順調に経過をしたが，平成9年歯口清掃，歯石の除去を主訴として再来院した。その時点で口腔内の状態，ポンティック下部の骨隆起の状態および初診時のレントゲン写真をFig. 1からFig. 5に示す。

考　　察

本症例を挙げるまでもなく，この症例は成人の架工義歯ポンティック下部に生じることを特徴としている骨の過形成[2-11]で，上顎に発症することはなく，すべて下顎臼歯欠損部，大臼歯部頰側に発生する特異な骨の過形成である。その発症が架工義歯装着からわずか数ケ月で現れたという報告[6]や，これとは逆に，30数年を経過した後に発生したもの[10]も認められるが，多くはその発症まで数年を有し，両側性に出現したもの[2,4,6,8]あるいは片側性に出現したもの[6,8,10]もある。総合すると，約1/3の確率で両側性に出現するようであるが，逆に両側性に架工義歯を装着している場合が少ないため，この骨過形成が両側性に出現する確率は，必然と高くなるはずである。

発症の性別について見ると，やや女性に多い傾向があり，架工義歯装着から発症するまでの年月を考慮すると当然かもしれないが，40歳以上のものに認められ，それ以下のものには出現しないようである。

この骨過形成の発生原因について，大別すると，遺伝的傾向，慢性的刺激，機能的刺激の3に分類[11]されるが，いずれも決定的なものでは

ない。例えば，ポンティック粘膜面部の形態が咀嚼圧によって刺激を与え，骨隆起を生じたとすると完全自浄型のポンティック部に生じたもの[2,6]については説明がつかない。ポンティック部の金属イオンによる刺激とする説についても同様である。この骨過形成の報告には口腔内の他の部位に骨隆起が認められたとするものが多くあるが，これら骨隆起の生じた部位の多くは，筋の起始部がほとんどであって，それが筋の伸展による機械的刺激によって生じたと容易に想像される。しかし，まったく筋の起始停止部でもない，筋の機械的刺激が及ばない部位での骨の過形成については明確な説明を付与することができない。本症例において，他の部位においても骨の過形成が存在し，母親においても骨隆起が存在していたことから遺伝的素因を有していると想像される。そして，何らかの外的環境因子によって素因が惹起され，発生したと想像される(表現形模写)。しかし，その外的環境因子が何によるものかは不明である。

この骨過形成の処理については，ポンティック下部の歯口清掃の徹底化を指導するとともに骨過形成が大きく成長し，咬合や歯口清掃に為害作用を与えたり，架工義歯が設計できない場合には外科的切除も考慮しなければならないと考える。

最後に，患者はくいしばり，弄舌癖を有しているため必然的に咬合平面の沈下傾向を有している。そのため，萌出している歯冠長が短くなったために歯槽骨がポンティック底面に近づいたように見られるようになったことを考慮しても，初診から15年経過を観察している間に明らかに骨の腫瘤は成長をつづけているように見受けられる。その間にポンティック部が咬合圧に耐えきれずに破折したことが一度あった。また，咬合圧によって垂直破折をきたしたと想像される第2小臼歯を抜歯してから4年が経過するが，この部分の歯槽骨にも変化が認められるようになるか続けて観察を行っていくつもりである。

ま と め

著者らは，54歳女性の下顎両側大臼歯架工義歯ポンティック下部に発症したsubpontic osseous hyperplasiaに遭遇し，これを肉眼的，レントゲン的に観察を加え，以下の結論を得た。

1．架工義歯装着から発症まで十数年を経過していた。
2．約15年間，観察を行っているが，骨過形成は，まだ成長しているように見受けられた。
3．その発症の原因は不明であるが，何らかの刺激による表現型模写と想像された。

今後は，歯口清掃の徹底指導と為害作用を及ぼす場合には骨過形成の除去も考慮すべきと考えている。

文 献

1．宮崎吉夫，石川梧郎，秋吉正豊：口腔病理II．975-978，京都，永末書店，1970.
2．Takeda Y, Itagaki M, Ishibashi K : Bilatral subpontic osseous hyperplasia a case report. J Periodontol 59 : 311-314, 1988.
3．Cailleteau JG : Subpontic hyperostosis. J Endodon 22 : 147-149, 1996.
4．Strassler HE: Bilateral plateauitization. Oral Surg Oral Med Oral Pathol 52 : 222, 1981.
5．Staphne EC, Gibilisco J A: Oral roentgenographic diagnosis. 3rd. ed. Philadelphia, WB Saunders, 134, 1969.
6．Burkes E, Marbry DL, Brooks RE : Subpontic osseous proliferation. J Prosthet Dent, 53 : 780-785, 1985.
7．Calman HI, Eisenberg M, Grodjesk JE, Szerlip L : Shades of white : interpretation of radiopacities. Dent Radiogr Photogr 44 : 3-10, 1971.
8．Morton TH Jr, Natkin E : Hyperostosis and fixed partial denture pontics : report of 16 patients and review of literature. J Prosthet Dent 64 : 539-547, 1990.

9. Appleby DC : Investigating incidental remission of subpontic hyperostosis. JADA 122 : 61-62, 1991.
10. Ruffin SA, Waldrop TC, Aufdemorte TB : Diagnosis and treatment of subpontic osseous hyperplasia : report of a case. Oral Surg Oral Med Oral Pathol 76 : 68-72, 1993.
11. Wasson DJ, Rapley JW, Cronin RJ : Subpontic osseous hyplerplasia : a literature review. J Prosthet Dent 66 : 638-641, 1991.