

〔臨床〕

ヘリカル3次元CTが有効であった3例

細川洋一郎, 佐野 友昭, 田中 力延, 金子 昌幸,  
武藤 壽孝\*, 奥村 一彦\*, 平 博彦\*\*, 有末 眞\*\*

北海道医療大学歯学部歯科放射線学講座  
\*北海道医療大学歯学部口腔外科第一講座  
\*\*北海道医療大学歯学部口腔外科第二講座

(主任: 金子 昌幸教授)  
\*\*(主任: 有末 眞教授)

Usefulness of three-dimensional helical CT images of  
3 patients in the oral and maxillofacial region

Yoichiro HOSOKAWA, Tomoaki SANO, Likinobu TANAKA,  
Masayuki KANEKO, Toshitaka MUTO\*, Kazuhiko OKUMURA\*,  
Hirohiko TAIRA\*\*, and Makoto ARISUE\*\*

Department of Dental Radiology.  
\*First department of Oral and Maxillofacial Surgery.  
\*\*Second department of Oral and Maxillofacial Surgery.  
School of Dentistry, Health Sciences University of Hokkaido

(Chief : Prof. Masayuki KANEKO)  
\*\*(Chief : Prof. Makoto ARISUE)

Abstract

The present study showed the usefulness of three-dimensional helical CT images of the oral and maxillofacial region of three patients. The images provided a stereoscopic global view of the lesions and offered a good understanding of the material that can be used as a common basis for establishing a diagnosis or devising a treatment. We therefore believe that three-dimensional CT is useful in examinations of diseases in the oral and maxillofacial region.

Key words : helical CT, three-dimensional image, oral and maxillofacial region

緒 言

画像機器の進歩により、顎顔面領域においても、診断、治療方針の決定、術後の評価に、CT、US、MRIの利用は一般化している。US、MRI

は軟組織の診断に優れており、しかもエックス線被曝はない。しかし、USは超音波が骨を通過しないことから、骨内部および骨下方の診断は不可能であり、MRIは軟組織間の分解能に優れるが、骨は無信号で骨の形態診査には適さない。

受付：平成14年3月29日

そこで硬組織の形態観察が中心になりやすい歯科領域では、軟組織と硬組織の吸収差が大きいエックス線を使用するCTの果たす役割は大きい<sup>1)</sup>。一方、顎顔面領域は骨、筋および血管が複雑な構造で存在しており、手術等の処置を行うにあたって、病巣周囲組織の3次元把握が必要になる。近年、画像処理のためのソフトの開発が進み、CTによる3次元画像の構築が容易になった<sup>2)</sup>。2001年5月に北海道医療大学医科歯科クリニックにヘリカルCTが設置され、歯科領域の症例にも利用されている。今回、それら症例の中から有効と思われた3次元表面再構成画像(three-dimensional surface reconstruction image, 以下3D像)を供覧する。

### 対象と方法

使用した装置は、東芝社製エックス線CT装置Asteionで以下の条件で撮像を行った。  
管電圧：120-135kVp, 管電流：100-170mVp,  
スライス厚：1-3mm, スキャン時間：1 se./slice, 補間再構成間隔：1.5mm, 寝台移動速度：3 mm/scan, マトリックス：512×512, 基準平面：咬合平面。2置化は同CT付属ソフトの骨条件で閾値を設定した後3次元化した。対象は本学附属病院および医科歯科クリニックで受診した患者のうち、3次元表面再構成が有効だった3症例である。

### 結 果

#### 症例 1

患者：60才, 男性  
主訴：左顎下腺精査依頼  
現病歴：数年前に左顎下腺部に疼痛を自覚するも放置。某歯科医院で、唾石を指摘され手術目的に本学歯学部附属病院を受診した。  
現症：左側下顎大白歯相当の口底部に大豆大の可動性硬固物を触知する。  
臨床診断：顎下腺導管内唾石症

CT所見のまとめ：軸位スライス(図1a)で、口腔底左部に1cm程度の楕円形の石灰化を認める。スパイラルCTによる3D像では唾石が立体的に描出されており、図1aに比較して下顎骨との上下位置関係の把握が容易である。

#### 症例 2

患者：26歳, 男性  
主訴：左側眼窩下部の違和感  
現病歴：数日前に、ラグビー試合中に顔面を殴打。某大学病院にて骨折の診断を受け、自意にて本学附属病院を受診した。  
現症：左頬部に軽度陥凹を認め、眼瞼周囲に皮下出血斑を認めた。  
臨床診断：左上顎洞前壁骨折  
CT所見のまとめ：図2にスパイラルCTによる3D像を示す。3D像では、骨折線は前方からの観察だけではなく、眼窩および、頬骨背面からの形状の把握が可能であった。

#### 症例 3

患者：19歳, 男性  
主訴：咀嚼障害  
現病歴：1年前より咬合不正により、某歯科医院で術前矯正を開始。手術目的で本学附属病院を受診した。  
現症：over bite 0 mm, over jet -12mm. 開口時、下顎が左側に偏位する。  
臨床診断：骨格性下顎前突症  
CT所見：図3にスパイラルCTによる3D像を示す。一部に金属アーチファクトによるゴーストがみられるが、総じて骨格の立体的位置関係が描出されている。また、下方からの画像(図3d)では上下顎の咬合関係の概略が理解できる。

### 考 察

1989年にヘリカルCTが開発され、CTの価値

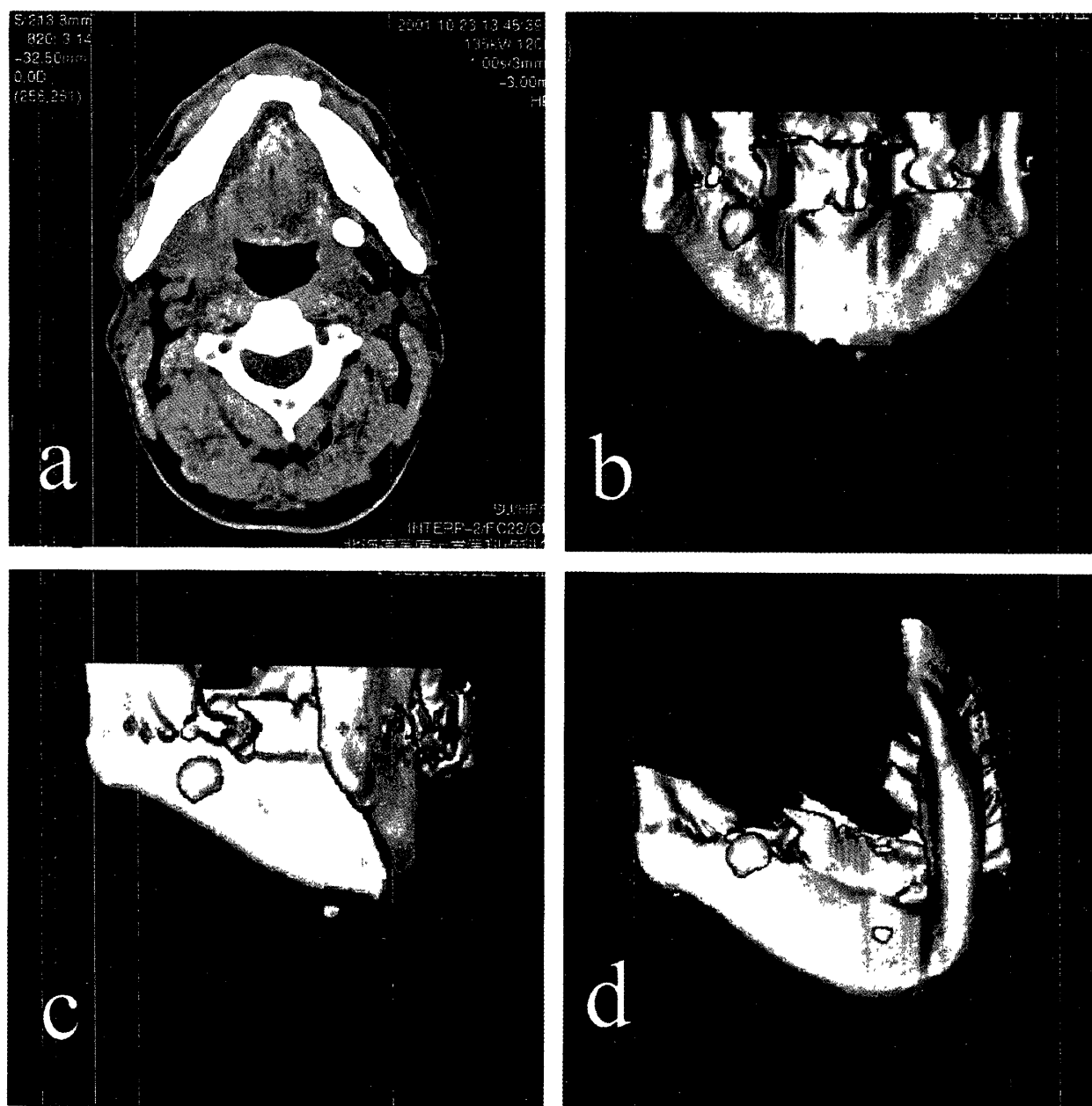


図1 症例1：60才，男性，臨床診断：唾石症  
 図1a：軸位スライス，図1b-1d，スパイラルCTによる3D像。

は再認識された。現在，CTとMRIの設置施設では，高速性が必要とされる疾患や，骨，石灰化などの高コントラスト領域の疾患にはCT，一方，軟組織を中心とした低コントラスト領域の疾患にはMRI，という原則的な使い分けがなされている<sup>3)</sup>。しかし，ヘリカルCTの臨床的な潜在的可能性は，さまざまな施設で検討されている最中である。その優れた能力の中に，今回検討した，3次元化があげられる。特に，3次元CTを応用する有効な領域として，荒木ら<sup>4)</sup>は顎

顔面領域をあげており，それは骨抽出の設定のしきい値によって情報量が大きいためであるとしている。

従来のエックス線CTは，1回のスキャンと患者寝台の移動が交互に行われていたのに対し，ヘリカルスキャンはエックス線管球を連続回転するスキャン内を患者寝台が連続移動することで，患者に対して相対的にらせん運動の連続的な計測データを，計算し画像化する。すなわち1枚のヘリカルスキャン画像の撮像領域は，

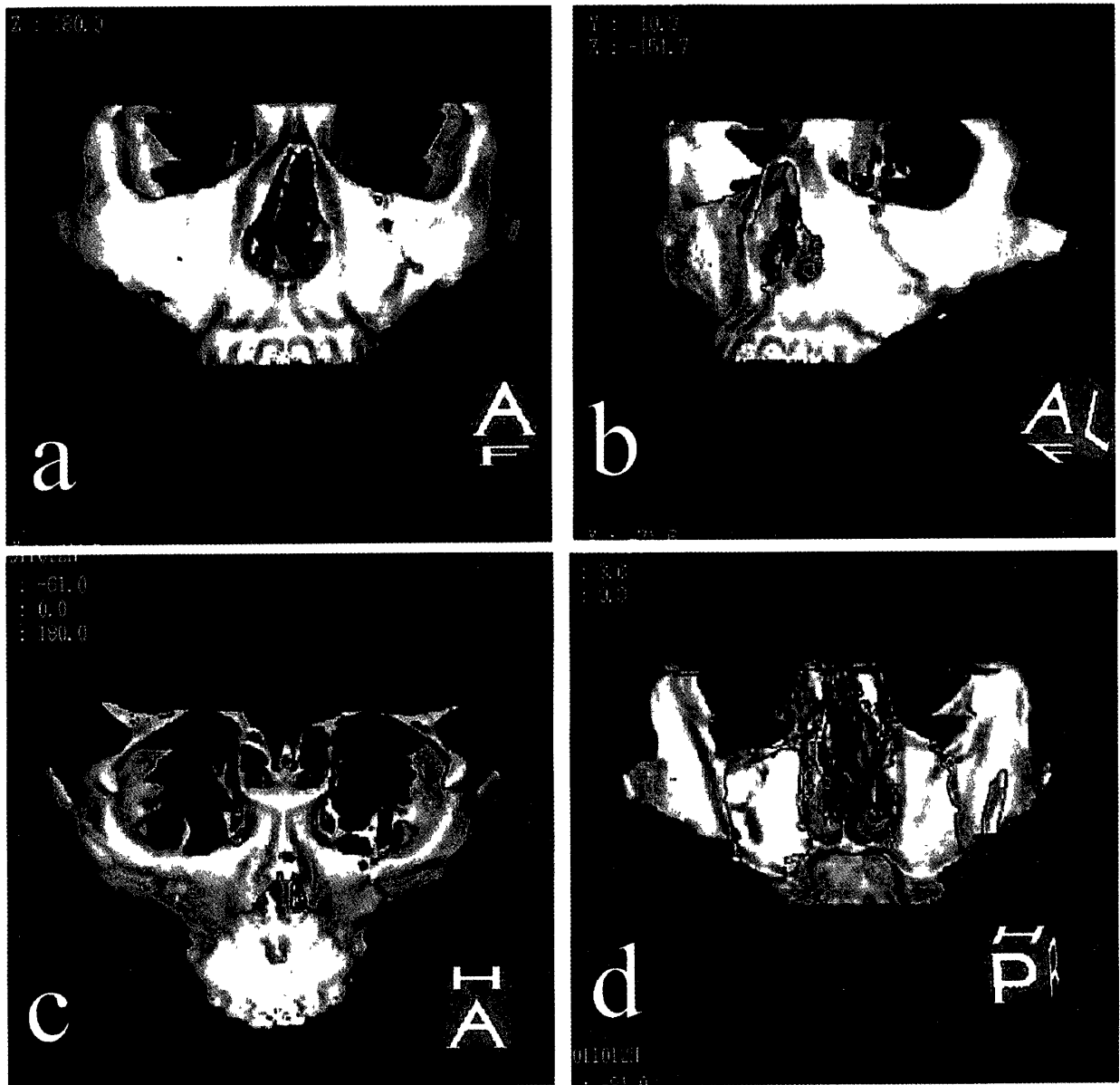


図2 症例2：26歳，男性．臨床診断：頬骨骨折，上顎骨骨折  
骨折線が明瞭に観察できる．

エックス線ビーム厚，寝台移動速度，補間再構成処理の相互作用で決定されている．3次元データ構築からは，従来のCTが決まったスライス幅の独立したスライスデータを使用するのに対し，ヘリカルスキャンはファンビームを照射することによって得られた，ボリュームデータを使用する<sup>5)</sup>．従って，ヘリカルスキャンによる検査時間は短く，かつ体軸方向の連続性が良いデータの収集が可能になり，整合性の高い再構成画像を得ることができる．また，任意の位置で画像情報を得られるから，どの方向からも3

次元表示が可能である．こうした技術の背景には，急速に高性能化した高速画像演算処理装置の存在がある<sup>6)</sup>．

従来より，2次元画像から立体像を想像したり，また平面のスライスデータによる立体構築が行われてきたが，以上のように，ヘリカルCTの利用により，画面上の精密な立体化が容易になった．このことは，術者の術前のシュミレーションばかりではなく，学生などの教材として，また患者のインフォームド・コンセントの材料としても有効である<sup>7)</sup>．症例1に示したように，

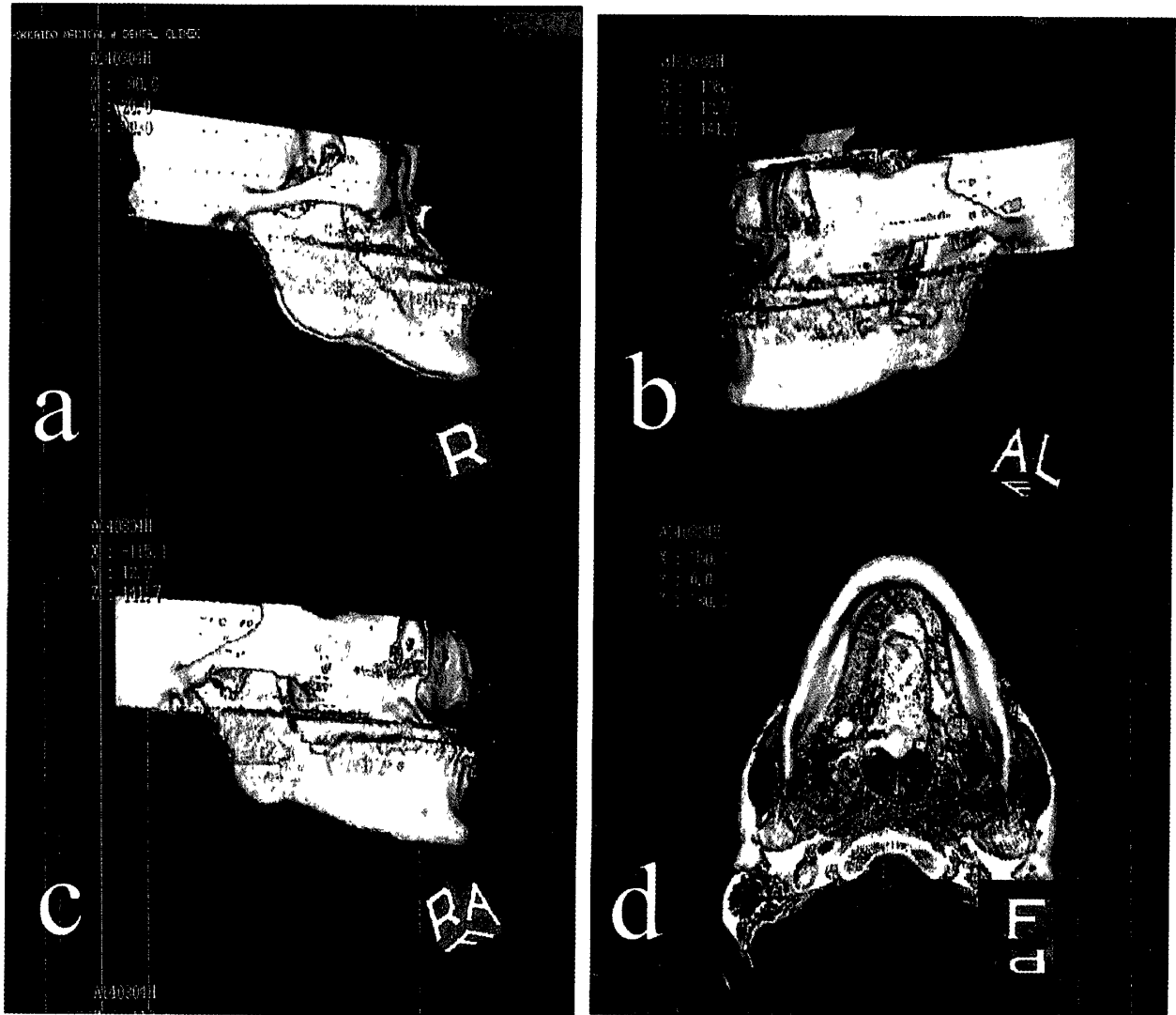


図3 症例3：19歳，男性．臨床診断：骨格性下顎前突症  
骨格性下顎前突症の立体的位置関係が描出されている．

2次元スライス画像では把握の困難な、唾石の上下方向の位置の確認が容易で、術前の検討により処置時間を短縮できると思われる。また、唾石の発生原因推測の資料としても有効である。

一般に顎顔面領域の外傷は複雑で、しかも軽度の外傷の場合、エックス線所見としては骨折線読影に終止することが多く、2次元CTではその連続性を追求することが困難な場合が多い。それに対し、症例2に示したように、3D像では骨折線が連続的に描出され、しかも、任意の方向からの観察が可能な3次元画像化は有効であった。3次元CTを応用する有効な領域の一つ

として、骨折を挙げている研究者は多い<sup>8-10)</sup>。また、症例3に示されたように、骨格性の異常も軟組織を除いた3D像の情報は有効であり、将来、分解能が向上したならば、矯正治療前の診断にも応用が可能であると思われる。今回は挙げられなかったが、歯科用インプラントのためのヘリカルCTによる任意断面MPR像（多断面再構成, multiplanar reformation）はすでにその価値が認められつつある<sup>3)</sup>。さらに高速連続撮影の技術を発展させたCT fluoroscopyを利用すれば、軟組織を含めた断層画像をリアルタイムに近い状態で観察しながら目的部位に穿刺することができるが、この方法を応用すれば、

下顎運動や嚥下機能など, 咀嚼運動全般の動態観察が可能になることも期待される<sup>3)</sup>.

しかし, 症例3にもみられたようにCTの欠点として, 歯科用金属から出るアーチファクトの存在は, 画像診断上のさまたげになる. この問題は, 専用ソフトやしきい値の設定である程度改善可能だが, 克服されたわけではない<sup>2)</sup>. 3次元CT画像処理の一般的問題として, 関数処理やボクセルデータ域値設定中のデータ喪失からくる, 形態変化や所見の消失が指摘されている. また, ヘリカルCT特有の欠点として寝台移動速度に起因するCT値の変動や, 実行スライス厚の増大による空間分解能の低下があげられる<sup>6)</sup>. すなわち, 画像コントラストの低下とスライス面における歪み, スライス間の歪みが個別に発生する可能性がある<sup>7)</sup>. 以上, ヘリカルCTは従来のCTに比較して多くの長所を持ちあわせており, 顎顔面領域の診断でもその特性を発揮できると考えられるが, 3次元構成の読影に際しては上記のような特性を理解しておく必要がある.

## 結 語

歯科領域で使用されたヘリカルCT症例のうち, 3D像が有効と思われた3例の写真を供覧した. それらの症例では病変の全体像が立体像

として観察でき, 診断, 治療計画立案, 教育上の資料として有効であると思われた.

## 文 献

1. 内藤 徹, 横田 誠: 3次元CTの歯周組織診査への応用. 日歯周誌, 35: 202-208, 1993.
2. 安井常晴, 久保諠修, 小淵匡清, 他: 顎変形症に対する3D-CTの利用. 日顎変形誌, 7: 18-23, 1997.
3. 林 孝文, 伊藤寿介: CTのinnovation. 新潟歯学雑誌, 26: 75-76, 1996.
4. 荒木 力, 山口元司: ヘリカルCTを使いこなす画像診断. 16: 1319-1322, 1998.
5. 米川博之, 大橋正實, 宮下宗治, 他: ヘリカルスキャンによる3次元CTの側頭骨への応用. 日耳鼻, 96: 1465-1464, 1993.
6. 酒井 治, 沈 雲, 木村文子, 他: 頭頸部におけるヘリカルCTのdeblurring法による縦軸方向分解能の改善. 日本医放会誌, 57: 211-214, 1997.
7. 酒井 昇, 栗原秀雄, 宮原宗治, 他: 側頭骨の3次元CT. 耳鼻頭頸, 67: 42-44, 1995.
8. 小原 仁, 角 保徳, 上田 実, 他: 口腔外科領域への3次元CTの応用に関する臨床的研究. 日口腔科会誌, 42: 735-738, 1993.
9. 本田公亮, 津田 泰, 有本貴昌, 他: 顎顔面骨折に対する3次元CT画像表示の有用性. 日口腔科会誌, 39: 107-114, 1991.
10. 清水誠三, 西山徳深, 難波 知, 他: CTによる3次元表面再構成法と任意断面再構成法の応用. 影像情報, 28: 961-967, 1997.